

Revista Argentina de  
**UROLOGIA**

Fundada en 1932

---

**Uso de la Toxina Botulínica tipo A en la retención crónica de orina por disinergia detrusor esfínter externo y por micción disfuncional**

*Dres. Garrido, Gustavo; Del Sordo, Martín; Montiel, Raúl; Medrano, Andrés; Staneloni, Esteban; Tridente, Hernán; Sanguinetti, Horacio; Mazza, Osvaldo*

---

**Nefrectomía radical versus nefrectomía parcial en tumores renales**

*Dres. Barusso, Gabriel; Chernobilsky, Víctor; Lola, Javier; Savignano, Sebastián; Borghi, Marcelo; Becher, Edgardo; Montes de Oca, Luis*

---

**Aprendizaje y complicaciones en nefrectomía retroperitoneal laparoscópica**

*Dres. Piana Martín; Jacobo Gabriel; Malen Pijoan Molinas; Martínez Mansur Rodrigo; Espíndola Juan; Acosta Fabio; Zeno Lelio*

---

# 3

Volumen 73  
Año 2008

# Revista Argentina de UROLOGIA

Organo de la Sociedad Argentina de Urología

Revista Argentina de Urología  
Vol. 73, Nº3, año 2008

Propietario Editor Responsable  
Sociedad Argentina de Urología

Director  
Dr. Carlos Alberto Ameri

Domicilio legal  
Pasaje De la Cárcova 3526, (1172)  
Ciudad de Buenos Aires, Argentina.  
Tel.: 4963-8521/4336/4337  
E-mail: sau@sau-net.org

Derecho de Propiedad Intelectual  
Nº 501.013/2006

Derecho de autor  
Expediente 701.201 del 07.10.2008

Coordinación y corrección  
Rosa Frontera. Tel.: 4504-0577

Diagramación e impresión  
«Marcelo Kohan/ diseño +  
broker de impresión»,  
estudio@marcelokohan.com.ar

Edición: noviembre de 2008.  
Ciudad Autónoma de Buenos Aires,  
Argentina.

Ilustración de tapa  
Dr. Sergio Morales Bayo

Revista Argentina de Urología  
indexada en la base de datos  
de LILACS.

MV Comunicación & Marketing®  
Director: Máximo J. Oberländer  
Tel.: (54-11) 4393-8223  
E-mail: info@mvcomunicacion.com

Reservado todos los derechos. Ninguna parte de esta publicación puede ser reproducida en ninguna forma o medio alguno, electrónico o mecánico, incluyendo: las fotocopias, grabaciones u otro sistema de información sin la autorización por escrito del titular del Copyright. La Revista de Urología se distribuye exclusivamente entre los profesionales de la medicina. La Revista de Urología es un publicación de la Sociedad Argentina de Urología.  
Pasaje De la Cárcova 3526 - (1172)  
Ciudad de Buenos Aires.

Editada por  
MV Comunicación & Marketing®

## COMITÉ EJECUTIVO

Director	Dr. Ameri, Carlos A.
Asesores del Director	Dr. Chéliz, Germán Dr. Contreras, Pablo
Comité de Editorial	Dr. Cobreros, Christian Dr. Favre, Gabriel
Comité de Redacción	Dr. Brzezinski Mariano Dr. Piana, Martín Dr. Vitagliano, Gonzalo

## CONSEJO EDITORIAL NACIONAL

Dr. Bechara, Amado J.; <i>Cap. Fed.</i>	Dr. Mazza, Osvaldo N.; <i>Cap. Fed.</i>
Dr. Becher, Edgardo F.; <i>Cap. Fed.</i>	Dr. Mingote, Pablo; <i>Cipoletti</i>
Dr. Bernardo, Norberto; <i>Cap. Fed.</i>	Dr. Minuzzi, Gustavo; <i>Córdoba</i>
Dr. Bogado, Humberto E.; <i>Ba. Blanca</i>	Dr. Pautasso, Oscar; <i>Córdoba</i>
Dr. Borghi, Marcelo; <i>Cap. Fed.</i>	Dr. Podestá, Miguel L.; <i>Cap. Fed.</i>
Dr. Casabé, Alberto R.; <i>Cap. Fed.</i>	Dr. Rey Valzacchi, Gastón; <i>Cap. Fed.</i>
Dr. Costa, Miguel; <i>Cap. Fed.</i>	Dr. Romano, S. Víctor; <i>Cap. Fed.</i>
Dr. Frattini, Gustavo; <i>Mar del Plata</i>	Dr. Rovegno, Agustín; <i>Cap. Fed.</i>
Dr. Garrido, Gustavo; <i>Cap. Fed.</i>	Dr. Rozanec, José J.; <i>Cap. Fed.</i>
Dr. Giúdice, Carlos R. (h); <i>Cap. Fed.</i>	Dr. Sáenz, Carlos; <i>Cap. Fed.</i>
Dr. Gueglio, Guillermo; <i>Cap. Fed.</i>	Dr. Villaronga, Alberto; <i>Cap. Fed.</i>
Dr. López Laur, José Daniel; <i>Mendoza</i>	Dr. Zeno, Lelio; <i>Rosario</i>

## CONSEJO EDITORIAL INTERNACIONAL

Dr. Arap, Sami; Brasil	Dr. Lobel, Bernard; Francia
Dr. Boccon-Gibod, Laurent; Francia	Dr. Morales, Álvaro; Canadá
Dr. Castillo Cadiz, Octavio; Chile	Dr. Resnik, Martín I.; Estados Unidos
Dr. Escovar, Paul; Venezuela	Dr. Rodrigues Netto, Nelson (Jr.); Brasil
Dr. García Guido, Luis; Uruguay	Dr. Schulman, Claude; Bélgica
Dr. González, Ricardo; Estados Unidos	Dr. Valdivia-Uría, José G.; España
Dr. Jiménez Cruz, Fernando; España	Dr. Vallancien, Guy; Francia
Dr. Jordan, Gerald; Estados Unidos	

# SAU SOCIEDAD ARGENTINA DE UROLOGÍA

---

## COMISIÓN DIRECTIVA 2008

Presidente:	Dr. Agustín Roberto Rovegno
Vicepresidente:	Dr. Alberto Ricardo Villaronga
Secretario Científico:	Dr. Juan Carlos Tejerizo
Prosecretario Científico:	Dr. Elías Jorge Fayad
Secretario Administrativo:	Dr. Carlos Alberto Ameri
Prosecretario Administrativo:	Dr. Roberto Esteban Hernández

### Vocales Titulares:

Dr. Norberto Osvaldo Bernardo; Dr. Carlos Sebastián Palazzo; Dr. Leonardo Jorge Pasik;  
Dr. Alberto José Puscinski; Dr. Claudio Marcial Terradas; Dr. Cayetano Vallone

### Vocales Suplentes:

Dr. Hernán Pablo Camporeale; Dr. Alejandro Ramón Nolzco

### Órgano de Fiscalización:

Dr. Miguel Ángel Costa; Dr. Alberto José Muzio; Dr. Miguel Luis Podestá

## COMITÉS DE LA SAU

Comité de Congresos y Jornadas Dr. Miguel Ángel Costa	Comité de Publicaciones y Sesiones Científicas Dr. Carlos Alberto Ameri
Comité de Biblioteca Dr. Pablo Alejandro Ranitzsch	Comité de Educación Médica Continua Salomón Víctor Romano
Comité de Residencias Médicas en Urología Alberto Andrés Deparci	Comité de Especialidades Urológicas Dr. Osvaldo Néstor Mazza
Comité Colegio Argentino de Urólogos Carlos Andrés Santiago Giúdice	Comité de Relaciones Internacionales Dr. León Bernstein Hahn
Comité de Interior Dr. Carlos A. Acosta Güemes	Comité de Ética Dres. Dr. Horacio A. Levati; Roberto J. Barisio; Elvio Soldano
Comité de Defensa de los Intereses Profesionales Dr. Horacio Manuel Rey	Comité de Bioética Dr. César E. Aza Archetti

# Índice

---

- EDITORIAL**      **111**    Láser en el tratamiento de la hiperplasia prostática benigna: diferentes energías, diferentes resultados  
*Dr. Norberto O. Bernardo*
- ARTÍCULOS ORIGINALES**
- 116**    Uso de la Toxina Botulínica tipo A en la retención crónica de orina por disinergia detrusor esfínter externo y por micción disfuncional  
*Dres. Garrido, Gustavo; Del Sordo, Martín; Montiel, Raúl; Medrano, Andrés; Staneloni, Esteban; Tridente, Hernán; Sanguinetti, Horacio; Mazza, Osvaldo*
- 123**    Nefrectomía radical versus nefrectomía parcial en tumores renales  
*Dres. Barusso, Gabriel; Chernobilsky, Victor; Lola, Javier; Savignano, Sebastián; Borghi, Marcelo; Becher, Edgardo; Montes de Oca, Luis*
- 132**    Aprendizaje y complicaciones en nefrectomía retroperitoneal laparoscópica  
*Dres. Piana Martín; Jacobo Gabriel; Malen Pijoan Molinas; Martínez Mansur Rodrigo; Espíndola Juan; Acosta Fabio; Zeno Lelio*
- COMUNICACIÓN DE CASOS**
- 138**    Obstrucción de conductos eyaculadores  
*Dres. Rey Valzacchi G.; Layus O.; Martínez P.; Lambertini R.; Liyo J.; Ocantos J.; Giudice C. A.; Damia O.*
- 144**    Siringocele de Cowper  
*Dres. Dellavedova, Tristán; Olmedo, José Javier; Ruiz, Patricia; Minuzzi, Gustavo*
- IMÁGENES EN UROLOGÍA**
- 148**    Traumatismo de pelvis  
*Dres. Ocantos, Jorge A.; Pietrani, Marcelo; Giudice, Carlos; Favre, Gabriel*
- 149**    Ureteritis quística  
*Dr. Claudio Ariel Koren*
- COMENTARIO DE TRABAJOS**
- 150**    Dr. Guillermo Gueglio  
Dr. Mariano González Morales

## Fe de erratas

---

El trabajo "Rescate retroperitoneal en tumores de testículo. Experiencia del Instituto de Oncología Angel H. Roffo, UBA sobre 100 casos" publicado en el número 73/2, página 76, fue premiado con el premio Pagliere 2007.



## Láser en el tratamiento de la hiperplasia prostática benigna: diferentes energías, diferentes resultados

### Use of laser for the management of benign prostatic hyperplasia: different energies, different results

En el tratamiento de la obstrucción infravesical debida al crecimiento de la glándula prostática varios procedimientos mínimamente invasivos alternativos a la resección transuretral han sido ofrecidos en los últimos 15 años, incluyendo distintas técnicas con láser. Todas estas alternativas pretenden alcanzar la eficacia de la RTU y de la adenomectomía abierta, reduciendo la morbilidad perioperatoria causada principalmente por el sangrado, la absorción del líquido de irrigación, la incisión abdominal y la hospitalización más prolongada. Inicialmente, las potenciales ventajas del uso de láser en el tratamiento de HPB se diluyeron en abundantes resultados clínicos que demostraban su ineficiencia y generaron desprestigio para esta tecnología<sup>1</sup>. Con el paso del tiempo el desarrollo tecnológico ha permitido mejorar incorporando equipos con diferentes energías que parecen satisfacer las expectativas generadas, aunque con resultados variables. Estos sistemas de láser pueden generar diferentes efectos cualitativos y cuantitativos en los tejidos como coagulación, vaporización o ablación a través de incisiones que generen una resección o bien una enucleación. Desde que estos procedimientos son considerados alternativos a la resección transuretral de próstata, el objetivo de una terapia con láser no es lograr sólo una mejoría equivalente en los síntomas y en la calidad de vida, sino también en la fuerza del flujo y en la solución de la obstrucción infra-vesical acompañado de baja morbilidad y abreviando la internación. La mayoría de los estudios publicados muestran resultados heterogéneos considerando la mejoría subjetiva y los parámetros objetivos de la micción, como también de las complicaciones. Esto se debe por un lado al tipo de láser y su acción cualitativa y por otro lado a la técnica y su efecto cuantitativo resultante.

Deben considerarse las relaciones biofísicas entre los parámetros de un láser (energía y longitud de onda) y los efectos en los tejidos. El efecto biofísico no depende sólo de la profundidad de penetración y la dispersión, sino de otros parámetros del láser. El medio activo del láser que puede ser líquido, sólido o gaseoso determina la longitud de onda de la luz emitida y ésta es un factor crítico en el efecto tisular que produce. El de Neodimio-YAG de 1060 nm, muestra baja absorción en el tejido prostático produciendo una profunda necrosis coagulativa sin efectos ablativos inmediatos y debe evitarse una carbonización de la superficie. En contraste, la longitud de onda de 2140 nm del láser de Holmio es intensamente absorbido por el tejido prostático, resultando en una vaporización instantánea en la superficie de contacto y pequeña profundidad de penetración. Para la vaporización, los láseres diodo de longitudes de onda variables de 980 nm o 1470 nm serían adecuados, pero más aún lo es el de fosfato potásico de titanio (KTP) de 532 nm que produce más absorción por la hemoglobina con mayores propiedades hemostáticas, pero su mínima absorción por el agua implica propiedades ablativas más lentas que se observan en los tiempos quirúrgicos.

La incisión y la enucleación son posibles con varios sistemas de láser, pero es más efectiva con el láser pulsado de Holmio de 2140 nm que logra una incisión atérmica cuya calidad depende de la energía y del comportamiento del impulso.<sup>2</sup> Recientemente se ha introducido un láser de Thulium que emite una longitud de onda de 2013 nm de flujo continuo<sup>3</sup>. De los múltiples sistemas de láser utilizados en los últimos 20 años en el tratamiento de la HPB, en la actualidad el Holmio y el KTP son los tipos usados con mayor habitualidad.

La prostatectomía con láser ha sido presentada de diversas formas desde 1994 resumiendo en la actualidad dos clases de técnicas predominantes: vaporización y enucleación.

La vaporización se realiza habitualmente usando un láser de KTP de 80 o 120 W que emite una luz verde a través de una fibra de 600 micras de único uso con un espejo en su extremo que refleja lateralmente a 70 grados el haz de luz. La fibra se introduce a través del canal de trabajo de un cistoscopio de flujo continuo que utiliza solución fisiológica como medio de irrigación. La fibra se desplaza lateralmente de manera rotatoria, permitiendo que el haz vaporice el tejido prostático adyacente.<sup>4</sup> Alternativamente la técnica de vaporización se puede realizar también usando fibras de emisión lateral de láser diodo de 980 nm o de Holmio de 2140 nm.<sup>5,6</sup>

La enucleación consiste en la remoción de los lóbulos anatómicos de la próstata con la fibra del láser de Holmio de 100W. El plano de sección entre la cápsula quirúrgica, que debe permanecer intacta y el adenoma que debe extraerse es desarrollado con la fibra del láser de 550 micras de usos múltiples, colocada a través de un resectoscopio de flujo continuo de solución fisiológica. Se realizan incisiones en hora 5 y 7 desde el cuello vesical que se unen transversalmente proximales al veromontanum y se enuclea por vía retrógrada el lóbulo medio, continuando por la remoción retrógrada de los lóbulos laterales. Se logra una coagulación cuidadosa de la cápsula prostática y posteriormente los lóbulos del adenoma prostático que se colocan en el interior de la vejiga, se fragmentan y extraen con un morcelador endoscópico de alta velocidad para su análisis anatomopatológico.<sup>7</sup> Esencialmente el adenoma enucleado resulta en una cavidad idéntica a la que se produce durante la adenomectomía abierta. Alternativamente la enucleación puede realizarse utilizando Thulium láser de 70W<sup>8</sup>.

Uno de los temas más importantes debatidos con los años de uso de algunas de estas técnicas es la falla del tratamiento con el tiempo y la necesidad de repetirlo.

Otros aspectos acerca del fracaso de estos procedimientos han sido la insatisfacción inicial de algunos pacientes con los resultados acerca de los síntomas irritativos, el cateterismo postoperatorio prolongado y la ineficiencia del tratamiento primario. La preocupación acerca de la durabilidad del éxito, con frecuencia se convierte en el aspecto más importante que determina la permanencia en el tiempo de una técnica determinada.

El reciente resurgimiento de la vaporización prostática con láser ha sido dirigido por la rentabilidad para la industria del uso de una fibra de uso único por procedimiento y por la campaña de marketing desarrollada hacia los urólogos como una técnica fácil de aprender, con mínima morbilidad y directamente hacia los pacientes. Sin embargo, la experiencia sugiere que la morbilidad no es insignificante y en algunos países el costo de esta fibra no puede ser justificado. Aún permanece un pequeño estudio randomizado a un año de seguimiento que no cumple el nivel 1 de evidencia clínica.<sup>9</sup> Significativas preocupaciones también residen en la durabilidad de estos procedimientos de vaporización. Un estudio multicéntrico reciente mostró un descenso en los niveles en sangre del antígeno prostático específico (PSA) de sólo el 32% al año de operados y 17% a los 3 años de la operación<sup>10</sup>. Ellos también hallaron que pacientes con próstatas más grandes tienen un resultado más pobre con esta técnica. El descenso de PSA después de un tratamiento por adenoma de próstata (BPH) refleja el volumen de tejido pros-

tático removido. El descenso de PSA luego de una Resección Transuretral de Próstata convencional (RTUP) es de 70-75%, luego de Enucleación Prostática con Láser (HOLEP) es del 80-85% y luego de una cirugía abierta es del 95%.<sup>11</sup>

Otra evidencia circunstancial de menor extracción de tejido con la vaporización se encuentra en el tamaño de la glándula medido por ecografía transrectal antes y después del tratamiento. El descenso de volumen medido por ecografía después de una RTUP es de 60% y luego de HOLEP es del 80%, pero el descenso de volumen luego de vaporización con láser es de sólo el 40%. El monto de tejido removido por estas técnicas de vaporización es directamente proporcional al tiempo utilizado durante la operación de contacto entre la fibra y el tejido. Entonces tiempos quirúrgicos breves no son necesariamente deseables con estas técnicas y sin datos de PSA y volumen de próstata, luego de la operación poco puede decirse acerca de la eficiencia de la vaporización.<sup>12</sup>

Lamentablemente la mayoría de los estudios de vaporización solamente reportan resultados hasta el año de seguimiento. Sin embargo, un estudio multicéntrico sugiere que los resultados se deterioran con el tiempo mostrando empeoramiento del flujo entre 1 y 3 años después de la vaporización y sólo un tercio de los pacientes iniciales han sido evaluados a los 3 años de la operación.<sup>10</sup>

Considerando la sencillez de la técnica de vaporización puede ser una opción atractiva al considerar la curva de aprendizaje. Desdichadamente para el interés de las compañías cualquier esfuerzo para reducir los costos de los procedimientos a través de las fibras de usos múltiples, tendría un impacto negativo directo en su marketing y en el respaldo de la vaporización.

En la búsqueda de incrementar la eficiencia, el uso del láser de Holmio ha evolucionado desde un procedimiento ablativo, pasando por las técnicas de resección de pequeños fragmentos hasta la presentación más reciente de la enucleación anatómica y completa de los lóbulos prostáticos. La enucleación prostática con láser de holmio ha sido realizada en el mundo desde 1996 y como toda nueva modalidad quirúrgica, varios aspectos deben ser atendidos al evaluar la Enucleación Prostática con Láser de Holmio (HOLEP), entre los que se encuentran la seguridad, factibilidad y la evaluación de costo y efectividad.

La tasa de reoperación de la enucleación con láser a los 6 años de 1,4% es una muy buena noticia comparando con la resección transuretral convencional de próstata donde se acepta una tasa de reoperación de 3 al 8% a 6 años.<sup>7</sup> Con la vaporización con láser de Holmio se constata a los 7 años una tasa de reoperación de 15%.<sup>13</sup> Este avance es debido a una extracción más completa del adenoma obstructivo a través de la enucleación con láser. Esto se refleja en el mantenimiento de flujos miccionales de 19ml/seg. a los 6 años de postoperatorios que son similares a los registrados al año de operados y que alcanzan 20,9ml/seg. HOLEP representa un cambio paradigmático en el manejo endoscópico de la hiperplasia prostática benigna en el cual el adenoma cualquiera sea su tamaño, es abordado desde el sector distal (apical) y enucleado intacto en vez de ser removido en pequeños fragmentos, comenzando por el cuello de la vejiga como ocurre con la resección transuretral de próstata. En este aspecto de la enucleación del adenoma con láser (HOLEP) es análogo a la cirugía abierta, la cual es considerada la técnica estándar para aliviar la obstrucción por crecimiento prostático.

Aun cuando el chequeo previo con antígeno prostático específico y tacto rectal no plantee sospechas de cáncer en pacientes con adenoma de próstata en plan quirúrgico, un pequeño porcentaje de estos pacientes tendrán cáncer en las muestras de anatomía patológica. La incidencia de cáncer en las muestras de anatomía patológica extraídas por cirugía, llega al 10%.<sup>14</sup> Adicionalmente a este riesgo la chance de diagnosticar cáncer en la próstata remanente después de una cirugía por hiperplasia prostática benigna es de 4% en los primeros 7 años del postoperatorio.<sup>15</sup>

Los dos temas importantes a considerar en pacientes a los que se le ofrece la vapo-



rización prostática, son por un lado la información que debe dárseles acerca del potencial subdiagnóstico de cáncer de próstata ante la falta de material para analizar por el patólogo, y por otro lado el efecto que hace la vaporización en el tejido remanente que dificultaría cualquier tratamiento del cáncer de próstata por prostatectomía radical<sup>16</sup>. Por esta razón, la enucleación prostática con láser de Holmium al igual que la resección endoscópica y la cirugía abierta, permiten desobstruir eficientemente y además analizar el tejido que se extrae para un diagnóstico certero.

Por estas razones, cuando hablamos de láser en cirugía prostática, la enucleación tiene marcadas ventajas respecto de la vaporización, considerando que se puede tratar cualquier próstata independientemente de su volumen sea éste pequeño o grande. De tal manera que próstatas que tradicionalmente se trataron con cirugía abierta sin límites de peso, hoy las podemos tratar con enucleación con láser con 24 horas de internación y menor morbilidad.

Cuando en enucleación nos referimos al láser de Holmio, éste permite tratar en el mismo tiempo las litiasis de vejiga que se asocian con el adenoma de próstata en el 20 % de los casos.<sup>17</sup>

La extracción completa del tejido obstructivo da una duración de los resultados claramente superiores a los evaluados con vaporización, evitando los retratamientos a corto plazo y por otra parte permite analizar la patología que garantiza la ausencia o presencia de cáncer de próstata coexistente.

Los resultados favorables provenientes de estudios randomizados permiten plantear la hipótesis de que un número creciente de urólogos se irá incorporando a las técnicas de enucleación generando un proceso de constante transformación. Sin embargo, el éxito definitivo de la técnica está fuertemente vinculado con la calidad de los programas de entrenamiento. Este factor será respaldado también al momento de elegir una fuente de energía en países con recursos limitados, considerando que el láser de Holmio puede usarse en diferentes patologías urológicas, además de la hiperplasia prostática benigna.

DR. NORBERTO O. BERNARDO  
Profesor Adjunto de la UBA  
División Urología del Hospital de Clínicas  
José de San Martín

## BIBLIOGRAFÍA

1. Kuntz RM.: Current role of lasers in the treatment of benign prostatic hyperplasia (BPH) *Eur. Urol* 2006;49:961.
2. Muschter, R.: Laser therapy for benign prostate hyperplasia. *Aktuelle Urol* 2008 Sep; 39 (5) 359-368.
3. Xia SJ, Zhuo J, Sun XW, y col.: Thulium laser versus standard transurethral resection of the prostate: a randomised prospective trial. *Eur. Urol.* 2008 Feb; 53(2) 382-389.
4. Bachman A, Schurch L, Ruzsat R, y col. Photoselective vaporization (PVP) versus transurethral resection of the prostate (TURP): A prospective bi-centre study of perioperative morbidity and early functional outcome. *Eur Urol* 2005; 48:965.
5. Wendt-Nordahl G, Huckele S, Honeck P, y col: 980-nm Diode laser: a novel laser technology for vaporization of the prostate. *Eur Urol* 2007 Dec;52(6):1723-1728.
6. Mottet N, Anidjar M, Bourdon O y col.: Randomized comparison of transurethral electroresection and Holmium:YAG laser vaporization for symptomatic benign prostatic hyperplasia. *J Endourol.* 199; 13:127.
7. Gillling P, Aho T, Frampton C: Holmium laser enucleation of the prostate: Results at 6 years. *Europ Urology* 2007, 04. 052.
8. Gordon S, Watson G: Thulium laser enucleation of the prostate. *Euro Urol. Suppl* 2006; 5:310.

9. Bouchier-Hayes DM, Anderson P, Van Appledorn S. y col.: KTP laser versus transurethral resection: early results of a randomized trial. *J Endourol* 2006; 97:1229-1233.
10. Te A, Malloy T, Stein B. Impact of prostate specific antigen level and prostate volume as predictors of efficacy in photo selective vaporization prostatectomy: analysis and results of an ongoing prospective multicenter study at 3 years. *BJU Int* 2006; 97:1229-1233.
11. Timmouth WW, Habib E, Kim SC, y col.: Change in serum prostate specific antigen concentration after holmium laser enucleation of the prostate: a marker for completeness of adenoma resection? *J Endourol* 2005; 19:550-554.
12. Gilling P. Laser vaporization of the prostate: Are we there yet? *Europ Urology* 2007; 52: 1569-1570.
13. Tan AHH, Gilling P, Kennett K, y col.: Long term results of the high powered holmium laser for vaporization (ablation) of the prostate: results at 7 years. *BJU Int* 2003; 92:707-709.
14. Naspro R, Suardi N, Salonia A.: Holmium laser enucleation versus transurethral resection of prostate. Are the histological findings comparable? *J of Urology* 2004; 171: 1203-1206.
15. Kanno H, Umemoto S, Izumi K, y col.: Prostate cancer development after transurethral resection of the prostate- histopathological studies of radical prostatectomy specimens. *Jap Journal of Urology* 2006; 97: 649-659.
16. Gilling P.: Prostate cancer following BPH treatments: What the patients should know. *Europ Urology* (2007) Aug 4.
17. Shah HN, Hegde SS, Shah JN y col.: Simultaneous transurethral cystolithotripsy with holmium laser enucleation of the prostate: a prospective feasibility study and review of literature. *BJU Int.* 2007 Mar;99(3): 595-600.

## Uso de la Toxina Botulínica tipo A en la retención crónica de orina por disinergia detrusor esfínter externo y por micción disfuncional

### Use of botulinum toxin A injection for the management of chronic urinary retention caused by detrusor-external sphincter dyssynergia

Dres. Garrido, Gustavo\*;  
Del Sordo, Martín;  
Montiel, Raúl;  
Medrano, Andrés;  
Staneloni, Esteban;  
Tridente, Hernán;  
Sanguinetti, Horacio;  
Mazza, Osvaldo.

**Introducción:** El uso de la toxina botulínica tipo A (BoNT-A) se ha transformado en una alternativa en el tratamiento de la disinergia detrusor esfínter externo (DDEE) y en la Micción Disfuncional (MD).

**Materiales y Métodos:** Desde noviembre de 2003 hasta junio de 2007 se trataron 12 pacientes en el Hospital de Clínicas "José de San Martín", Centro de Urología CDU y FLENI, 9 pacientes que presentaban diagnóstico de DDEE neurogénicos y 3 pacientes con hiperactividad del piso pelviano no neurogénico y MD. Cinco pacientes eran mujeres y 7 varones, y todos realizaban cateterismo intermitente limpio para vaciar su vejiga. El promedio de edad fue de 39 años (rango de 26 a 56 años). Todos los pacientes fueron evaluados mediante estudio urodinámico con medición de actividad eléctrica de piso perineal con electrodos de contacto y 4 de ellos con videourodinamia siempre utilizando el equipo ECUD (Medware)<sup>®</sup> aplicando las Guías de Buenas Prácticas Urodinámicas de la Sociedad Internacional de la Continencia. Los varones fueron inyectados por vía endoscópica con catéter aguja de *Williams 7Fr* y cistoscopio rígido *Storz 20Fr* y las mujeres por vía periuretral. En todos los casos se realizaron 3 sitios de punción en horas 12, 5 y 7 aplicando 1 ml por punción (33,3 U por ml). Como control se evaluó el residuo postmiccional por cateterismo, y recién una vez que el residuo disminuyó a menos de 100 ml en más de 5 oportunidades consecutivas se indicó la suspensión del cateterismo.

**Resultados:** Ocho pacientes abandonaron el cateterismo debido al efecto terapéutico de la BoNT-A que comienza a las 48 horas de aplicado, se consolida a las 2 semanas y se extiende hasta 6 meses. La única complicación fueron 2 varones con hematuria transitoria.

**Conclusiones:** La aplicación de 100 U de BoNT-A en esfínter externo uretral disinérgico neurogénico o disfuncional por hiperactividad del piso pelviano permitió el abandono del cateterismo intermitente en el 66,6% de los pacientes, facilitando el restablecimiento de la micción, ya sea por relajación perineal, maniobras de *Credé* o de *Valsalva*. Por lo expuesto, lo consideramos un tratamiento efectivo en estos pacientes.

**PALABRAS CLAVE:** Toxina Botulinica tipo A; Disinergia detrusor-esfínter externo.

Hospital de Clínicas "José de San Martín", Universidad de Buenos Aires, Argentina.

\* *Conflicto de Intereses:*  
El Dr. Gustavo Garrido es consultor de Allergan S.A.

**Introduction:** The use of botulinum toxin A (BTX-A) has become an excellent alternative in the treatment of overactive bladder and detrusor-external sphincter dyssynergia.

**Methods:** Between November 2003 and June 2007 12 patients were treated in the Hospital de Clínicas "Jose of San Martin", Centro de Urología CDU and FLENI. 9 patients were diagnosed as neu-

rogenic detrusor-external sphincter dyssynergia (NDED) and 3 patients had non neurogenic pelvic floor hyperactivity. 5 patients were women and 7 men, and all used clean intermittent catheterism to drain their bladder. Average age was 33.3 years (26 to 45 years). All patients were evaluated by urodynamics with measurement of electrical activity of perineal floor with contact electrodes and 4 of them with videourodinamics always using ECUD (Medware)<sup>®</sup> equipment applying the Good *Urodynamic Practices Guidelines* from the International Society of Continence. Men were injected endoscopically with a *Williams* needle catheter (7Fr) and a *Storz* 20Fr rigid cystoscope and women by paraurethral injection. In all the cases 3 puncture sites in hours 12, 5 and 7 were made, applying 1 milliliter total (33.3 by milliliter). We evaluated the residual volumes after bladder catheterism, and once the volume was less than 100 milliliter in more than 5 consecutive opportunities the catheterism was suspended.

**Results:** Eight patients suspended the catheterism due to the therapeutic effect of BTX-A which begins 48 hs post application, consolidates 2 weeks later and extends up to 6 months. The only complication was 2 men with hematuria that were transitory.

**Conclusions:** The application of 100 U of BTX-A in the neurogenic or non neurogenic dyssynergic urethral external sphincter allowed the suspension of intermittent catheterism in 66.6% patients. The restoration of the urine flow was achieved by perineal relaxation, *Credé* or *Valsalva*. We considered this an effective treatment in these patients.

**KEY WORDS:** Botulinum toxin A; Detrusor-external sphincter dyssynergia.

## INTRODUCCIÓN

El uso de la toxina botulínica tipo A (BoNT-A) se ha transformado en los últimos años en una alternativa para el tratamiento de las alteraciones del vaciado en los pacientes con disineria detrusor esfínter externo (DDEE).

En las lesiones medulares completas con déficit motor de miembros superiores que imposibilitan el autocateterismo intermitente, la esfínterotomía endoscópica asociada con el uso de un colector urinario es una de las terapéuticas de elección. La posibilidad de realizar esfínterotomías químicas y reversibles con BoNT-A, con el fin de no lesionar el esfínter en forma definitiva, y en espera de una rehabilitación adecuada que permita el uso de las manos para realizar el autocateterismo intermitente, ofrecería una oportunidad de mayor aceptación por parte de los pacientes.

Cuando las lesiones son incompletas, los progresos tales como la deambulación y la recuperación de la sensibilidad, posiblemente alienten a los pacientes para alcanzar una micción más natural, por lo tanto querrán sumar a esos progresos la suspensión del cateterismo.

Cuando los pacientes presentan enfermedades neurológicas degenerativas como la Esclerosis Múltiple en

donde la evolutividad de su enfermedad determina la aparición de retención urinaria por DDEE, la necesidad de cateterismo resulta penosa para los pacientes, sobre todo si además afecta sus miembros superiores, obligándolos a la asistencia de terceros para realizar el cateterismo intermitente.

Esto se hace más evidente en los pacientes no neurogénicos que presentan retención urinaria por hiperactividad del piso pelviano con Micción Disfuncional (MD) donde su principal problema es el vaciado vesical y éste afecta negativamente en su calidad de vida.

## MATERIALES Y MÉTODOS

### 1. Población

Desde noviembre de 2003 hasta junio de 2007 hemos llevado a cabo en el Hospital de Clínicas "José de San Martín", y en 2 instituciones privadas un estudio prospectivo, no randomizado y sin control de placebo.

Se trataron 12 pacientes, 5 mujeres y 7 varones. El promedio de edad fue de 39 años (rango 26-56 años).

Nueve pacientes presentaban diagnóstico de Disineria Detrusor Esfínter Externo (DDEE) de causa neurogénica y 3 pacientes Micción Disfuncional

(MD) por hiperactividad del piso pelviano de origen no neurogénico.

De los 9 pacientes neurogénicos, 3 eran por traumatismo raquimedular suprasacral completo, 5 incompletos y 1 por esclerosis múltiple.

Los mielolesos completos y la paciente con esclerosis múltiple realizaban cateterismo intermitente asistido, y los incompletos lo hacían por sus propios medios (autocateterismo).

Las 3 pacientes con Micción Disfuncional realizaban autocateterismo intermitente limpio.

Todos los pacientes habían fracasado en los tratamientos conductuales, kinésicos y farmacológicos previos.

## 2. Evaluación

Todos los pacientes fueron evaluados mediante examen físico, cartilla miccional, función renal, orina completa y urocultivo (este último con el fin de adecuar la profilaxis antibiótica), ecografía renal y vesical, estudio urodinámico con medición de actividad eléctrica de piso perineal con electrodos de contacto y a 4 de ellos con videourodinamia. En todos los casos se utilizó un equipo ECUD (*Medware*)<sup>®</sup> aplicando las Guías de Buenas Prácticas Urodinámicas de la Sociedad Internacional de la Continencia. Esta evaluación fue realizada dentro de los 45 días previos al procedimiento.

Para todos los pacientes neurogénicos el diagnóstico urodinámico fue DDEE. Los criterios para el diagnóstico de DDEE fueron el aumento de la actividad bioeléctrica del piso del periné simultáneo con una contracción vesical involuntaria. La Micción Disfuncional (MD) por hiperactividad de piso perineal no neurogénico se estableció por aumento de la actividad bioeléctrica del piso del perineal durante el intento de micción voluntaria en la fase de vaciado. En las videourodinamias se pudo observar una dilatación de la uretra proximal y ausencia de micción.

Se descartó patología neurogénica en los pacientes con hiperactividad del piso perineal no neurogénicos mediante evaluación por neurología y Resonancia Magnética Nuclear lumbosacra.

## 2. Técnica Operatoria

Todos los pacientes fueron tratados con la inyección de 100 U de toxina botulínica tipo A (Botox<sup>®</sup> Laboratorio Allergan-LOA SA). Ninguno de los casos había recibido la toxina previamente. A los varones se les infiltró el esfínter externo con catéter aguja de Williams 7 Fr. por vía endoscópica con uretrocistofibroscopio rígido Storz 20Fr. (Figura 1) A las mujeres se les infiltró el tercio distal de la uretra por vía periuretral con aguja 25

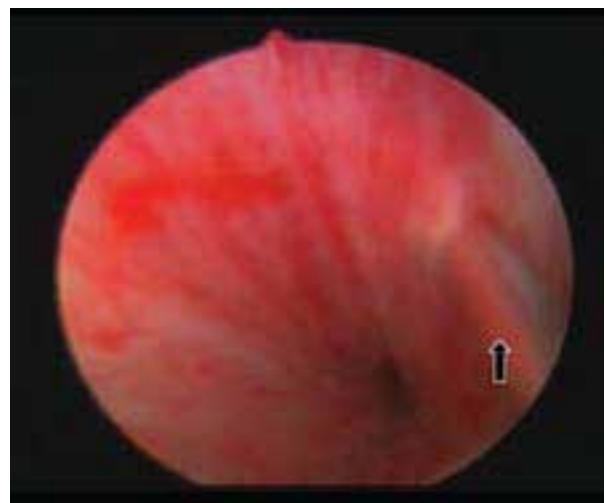*Gauge* utilizando únicamente una sonda *Foley* 16 Fr. para individualizar la uretra y el cuello vesical. En todos los casos se realizaron 3 sitios de punción en horas 12, 5 y 7 aplicando 1 ml por punción a una dilución de 33,3 U por ml. Todos los procedimientos se realizaron bajo neuroleptoanalgesia. Se dejó un catéter *Foley* 16 Fr. durante 1 hora posterior al procedimiento. Todos los procedimientos fueron realizados en forma ambulatoria.

## 2. Evaluación Postoperatoria

Se evaluó el residuo postmiccional por cateterismo, a partir de las 48 horas. Recién una vez que el residuo disminuyó a menos de 100 ml en más de 5 oportunidades consecutivas se indicó la suspensión del cateterismo. Luego se realizó un urocultivo y tratamiento hasta esterilizar la orina.

## RESULTADOS

El efecto terapéutico del BoNT-A comienza a las 48 horas de aplicado, se consolida a las 2 semanas y se extiende hasta 6 meses. De los 12 pacientes, 8 pudieron suspender el cateterismo. Los 4 restantes no lograron la micción espontánea completa, considerándose como fracaso terapéutico. De éstos, 2 eran varones lesionados medulares incompletos, uno era completo y 1 era una mujer con hiperactividad de piso pelviano. Ningún varón presentaba detrusor arrefléxico como posible causa de fracaso, ya que la actividad vesical se encontraba presente, en cambio en la mujer con hiperactividad del piso pelviano no se pudo registrar actividad vesical (Tabla 1).



**Figura 1.** Imagen endoscópica de la infiltración del esfínter externo masculino (flecha).

Pac.	Sexo	Diagnóstico Neurológico	Diagnóstico Urodinámico	Vaciado Vesical	Vaciado Post BoNT-A	Resultado
1	F	EM	DDEE	CI Asistido	Sin Catéter	Éxito
2	F	Normal	MD	Auto CI	Sin Catéter	Éxito
3	F	Normal	MD	Auto CI	Auto CI	Fracaso
4	F	Normal	MD	Auto CI	Sin Catéter	Éxito
5	F	LM Completa	DDEE	CI Asistido	Colector	Éxito
6	M	LM Completa	DDEE	CI Asistido	CI Asistido	Fracaso
7	M	LM Completa	DDEE	CI Asistido	Colector	Éxito
8	M	LM Incompleta	DDEE	Auto CI	Auto CI	Fracaso
9	M	LM Incompleta	DDEE	Auto CI	Auto CI	Fracaso
10	M	LM Incompleta	DDEE	Auto CI	Sin Catéter	Éxito
11	M	LM Incompleta	DDEE	Auto CI	Sin Catéter	Éxito
12	M	LM Incompleta	DDEE	Auto CI	Sin Catéter	Éxito

Tabla 1. Detalle de la población tratada y sus resultados.

F: Femenino, M: Masculino, LM: Lesión Medular, DDEE: Disinergia Detrusor Esfínter Externo, MD: Micción Disfuncional, CI: Cateterismo Intermitente

La única complicación registrada fue una hematuria transitoria en dos varones, que resolvió espontáneamente.

Con respecto a los pacientes que suspendieron el cateterismo, los mielolesos completos realizaban micción involuntaria en colector urinario y el resto realizaban el vaciado vesical, ya sea por relajación perineal, maniobras de *Credé* o de *Valsalva*.

## DISCUSIÓN

Los primeros resultados alentadores utilizando la toxina botulínica en urología fueron la aplicación de la misma en el esfínter estriado uretral de pacientes con Disinergia Detrusor Esfínter Externo (DDEE) debido a disfunción miccional neurogénica por lesión medular suprasacral. El fin era aprovechar la hiperactividad del detrusor para lograr el vaciado vesical involuntario y reflejo. En años posteriores se extendió su uso a pacientes con esfínter uretral disinérgico neurogénico o idiopático, asociado con detrusor hiporrefléxico o acontractil, para disminuir la resistencia uretral y de ese modo facilitar la micción con maniobras de *Credé* o *Valsalva*, ampliando de esta manera el espectro de indicaciones.

En 1971 *Lapides*<sup>1</sup> desarrolla el concepto de cateterismo intermitente limpio revolucionando el tratamiento

de las disfunciones miccionales. Pero no todos los pacientes presentan habilidad manual para realizarlo, por ello la alternativa terapéutica para los casos de DDEE era disminuir la resistencia uretral mediante la esfinterotomía externa endoscópica o las rizotomías dorsales para transformar al paciente en incontinente y de ese modo evitar el desarrollo de altas presiones vesicales que conlleven al reflujo vésico ureteral y por ende a la insuficiencia renal. Pero estos procedimientos son definitivos y no están exentos de complicaciones como el sangrado, estrecheces de la uretra o fístulas para el caso de las esfinterotomías, y de disfunción sexual eréctil para el caso de las rizotomías sacras. La toxina botulínica ofrece una opción menos cruenta, reversible y con escasa morbilidad. Las primeras publicaciones con aplicaciones experimentales en urología fueron publicadas en 1988 y 1990 por *Dykstra*<sup>2,3</sup>, sus trabajos fueron realizados en pacientes que padecían lesiones medulares con disinergia detrusor-esfínter externo, aplicando un preparado de toxina experimental. En el primer estudio *Dykstra* demuestra la denervación exitosa del esfínter externo evaluada mediante electromiografía en 10 pacientes. Además logra medir la disminución de resistencia uretral, registrado en la perfilometría uretral, en 27 cm de H<sub>2</sub>O; y una disminución promedio de 146 ml en el residuo postmiccional. En 1990 *Dykstra*<sup>3</sup> publica el primer

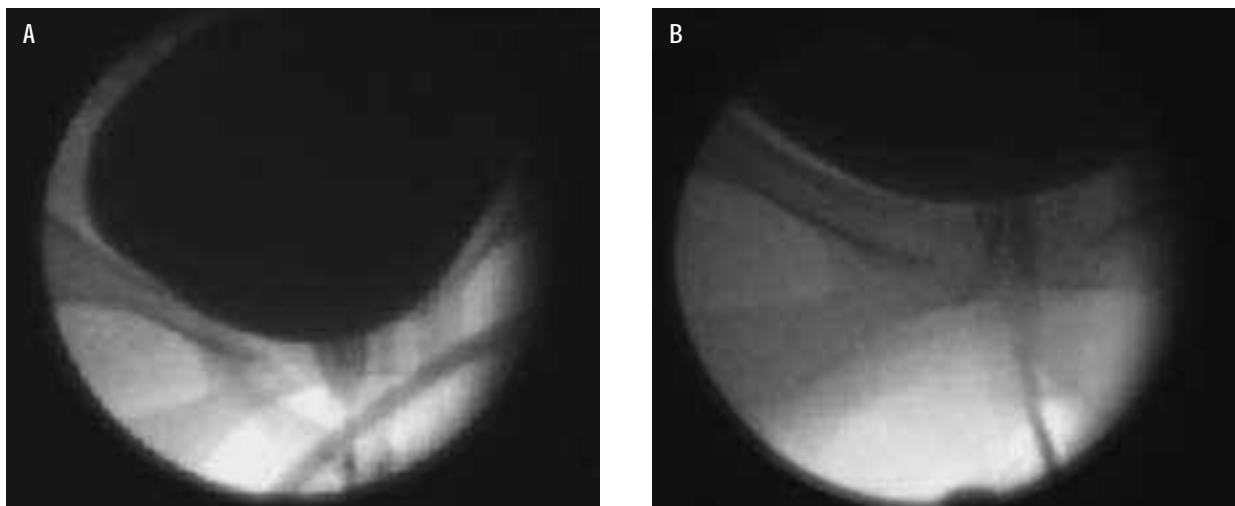


Figura 2. Cistouretrografía previa al procedimiento (2a) y post infiltración (2b) de BoNT-A en esfínter uretral externo femenino disfuncional. En la primera imagen se observa la obstrucción del tracto de salida provocada por la ausencia de relajación que impide el vaciado vesical. En la segunda imagen se observa la relajación del esfínter externo y el pasaje de sustancia de contraste a través de ella.

estudio doble ciego y placebo controlado de BoNT-A inyectada en esfínter externo uretral en 5 pacientes. Los 3 pacientes que recibieron la toxina presentaron denervación en la electromiografía, reduciéndose la presión de cierre uretral en la perflometría en 25 cm de H<sub>2</sub>O promedio, el residuo postmiccional disminuyó un promedio de 125 ml y la presión vesical durante el vaciado disminuyó un promedio de 30 cm de H<sub>2</sub>O. Mientras que en los 2 pacientes que recibieron placebo no hubo cambios significativos.

Recién en 1996 Schurch<sup>4</sup> y en 1998 Petit<sup>5</sup> repiten las experiencias de Dykstra en el mismo tipo de pacientes, pero con preparados comerciales en venta en el mercado. Schurch lo hace en 24 pacientes demostrando la eficacia para disminuir el residuo postmiccional. Mientras que Petit investiga 17 pacientes encontrando similares resultados en la disminución de la presión uretral, vesical y en el residuo postmiccional.

Actualmente numerosas investigaciones avalan la inyección mediante catéter aguja por vía transuretral y bajo control endoscópico, aunque también puede inyectarse por vía perineal y bajo control electromiográfico del esfínter. Se utiliza una dosis entre 50 y 100 U de BoNT-A, distribuidos lo más uniformemente posible. La inyección endoscópica se realiza en 3 sitios de punción (horas 12, 5 y 7), y si se administra por vía perineal se pueden realizar 2 punciones a cada lado de la uretra. Los parámetros a medir pueden ser la presión de cierre uretral medido por perflometría uretral, aunque este método al medir la presión en estado de reposo no

es considerado como ideal, ya que sería más fidedigno medir la presión durante el acto miccional, que es donde se pone de manifiesto la disinergia. Por ello la medición de la presión de pérdida del detrusor (*Detrusor Leak point pressure*) y la presión máxima del detrusor durante el vaciado asociado con el flujo urinario producido, son los parámetros urodinámicos más confiables. Cabe destacar que la elevación de la presión del detrusor por encima de los 40 cm de H<sub>2</sub>O durante el lleno vesical es el parámetro urodinámico de mayor correlación con el daño del árbol urinario superior<sup>5</sup>. Por otro lado, la medición electromiográfica con agujas del esfínter estriado periuretral puede poner de manifiesto en forma clara la denervación provocada por la toxina.

Los pacientes que presentan un detrusor hipocntráctil o arrefléxico, ya sea por daño neurogénico o por daño miogénico del detrusor secundario a disfunción miccional no neurogénica, pueden vaciar su vejiga realizando prensa abdominal o maniobras de Credé, o bien utilizando el cateterismo intermitente. En ellos la estrategia terapéutica es facilitar el vaciado disminuyendo la resistencia uretral mediante la inyección de 50 a 100 U de BoNT-A uretral. Kuo<sup>7</sup> investigó este efecto en 13 pacientes con retención urinaria crónica inyectando 50 U por vía endoscópica logrando significativas reducciones en el residuo postmiccional, en la presión máxima de cierre uretral y en las presiones miccionales, así también como mejorías en la calidad de vida. Siete de los 13 pacientes pudieron abandonar el uso del cateterismo intermitente.

Recientemente se han ensayado aplicaciones uretrales en pacientes con retenciones urinarias y detrusor acontractil de mujeres sometidas a cirugía antiincontinencia (slings) que fallaron a la uretrólisis posterior, con el fin de relajar el esfínter uretral hiperactivo que sería el responsable de la inhibición refleja de la contractilidad vesical.<sup>7</sup>

También se ha extendido su uso en forma exitosa a pacientes con diferentes obstrucciones dinámicas del tracto de salida como la espasticidad de piso pelviano<sup>8</sup>, y en mujeres con esclerosis múltiple y DDEE<sup>9</sup>.

En otro orden Zerman utilizó 200 U BoNT-A periesfintérica en 11 pacientes con dolor por prostatitis crónica. Respondieron favorablemente 9 de los 11 pacientes, manifestando una mejoría subjetiva del dolor, así como mejoría en el flujo urinario.<sup>10</sup>

Con respecto a las complicaciones reportadas, en la revisión realizada por Smith y col. encontraron 8 en 96 pacientes (8,3%) las cuales incluyeron incontinencia de orina a los esfuerzos *de novo* en 2 pacientes, aumento de la incontinencia de orina a los esfuerzos en 3 pacientes y debilidad de miembros superiores de grado leve en 3 pacientes, pero que afectaba sus actividades de vida diaria.<sup>8</sup> Todos los efectos adversos duraron entre 2 a 3 semanas.

En nuestro grupo de pacientes decidimos que todos los pacientes incluidos en este trabajo presenten registro de actividad bioeléctrica del piso perineal aumentada con el fin de que todos ellos presenten diagnóstico urodinámico de certeza.

Con respecto a la técnica operatoria decidimos realizar la infiltración del esfínter bajo visión endoscópica en el hombre, ya que el mismo es fácilmente observable, sin necesidad de utilizar control de electromiografía. Mientras que en las mujeres la palpación de la uretra ayudado por la presencia del catéter de Foley permite identificar con facilidad el tercio distal de la uretra, en donde se encuentra el esfínter externo, con el mismo fin.

La utilización de 100 unidades si bien es empírica se basó en el análisis de la experiencia de los grupos citados, ya que supusimos que ésta representaba la mejor ecuación costo-beneficio.

Al evaluar los resultados lo hicimos basados en la necesidad de continuar el uso de cateterismo intermitente limpio para el vaciado vesical, considerando como éxito la suspensión del mismo. Para ello solamente medimos el residuo postmiccional por cateterismo post inyección de toxina. Debido a que el efecto terapéutico de la toxina comienza a partir de las 48 horas de aplicada y se consolida a las 2 semanas, solicitamos a los pacientes que comiencen a realizar las micciones espontáneas dentro de la primera semana midiendo el volumen miccional y el residuo postmiccional por cateterismo intermitente. Una vez que el residuo era menor de 100 ml medido

en forma consecutiva en 5 oportunidades indicamos al paciente suspender el cateterismo intermitente considerando a estos casos como exitosos.

## CONCLUSIONES

La aplicación de 100 U de BoNT-A en esfínter externo uretral disinérgico neurogénico o disfuncional permitió el abandono del cateterismo intermitente en el 66,6% de los pacientes, facilitando el restablecimiento de la micción, ya sea por relajación perineal, *Credé* o maniobras de *Valsalva*. Por lo expuesto, lo consideramos un tratamiento efectivo en este tipo de pacientes.

## BIBLIOGRAFÍA

1. Lapidés J, Diokno A, Silber SJ.: (1972) Clean intermittent self-catheterization in the treatment of urinary tract disease. *J Urol* 1972; 107:458-461.
2. Dykstra DD y col.: (1988) Effects of botulinum A toxin on detrusor-sphincter dyssynergia in spinal cord injury patients. *J Urol* 139: 919.
3. Dykstra DD y Sidi A (1990) Treatment of detrusor-sphincter dyssynergia with botulinum A toxin: a double blind study. *Arch Phys Med Rehabil* 71: 24-26.
4. Schurch B y col.: (1996) Botulinum A toxin as a treatment of detrusor-sphincter dyssynergia; a prospective study in 24 spinal cord injury patients. *J Urol* 155: 1023-1029.
5. Petit H y col.: (1998) Botulinum A toxin treatment for detrusor-sphincter dyssynergia in spinal cord disease. *Spinal Cord* 36: 91-94.
6. McGuire, EJ, Woodside, JR, Borden, TA y Weiss, RM (1981): Prognostic value of urodynamic testing in myelodysplastic patients. *J. Urol.*, 126: 205.
7. Kuo HC. (2003) Effect of botulinum a toxin in the treatment of voiding dysfunction due to detrusor underactivity. *Urology*. 61(3):550-554.
8. Smith CP, Somogy GT, Chancellor MB: Botulinum toxin treatment of urethral and bladder... *Int Urogynecol J Pelvic Floor Dysfunct*. 2002, 13: 185-186.
9. Phelan y col.: Botulinum toxin urethral sphincter injection to restore bladder emptying in men and women with voiding dysfunction. *J Urol* 165: 1107-1110.
11. Zerman D y col.: Perisphincteric injection of botulinum toxin type A. A treatment option for patients with chronic prostatic pain? *Eur Urol*. 2000 Oct;38(4):393-399.
10. Smith CP, Chancellor MB: (2004) Emerging role of botulinum toxin in the management of voiding dysfunction. *J Urol*. 2004 Jun;171(6 Pt 1):2128-2137. Review.



## Nefrectomía radical versus nefrectomía parcial en tumores renales

### Radical nephrectomy vs partial nephrectomy in renal tumors

Dres. Barusso, Gabriel;  
Chernobilsky, Víctor;  
Lola, Javier;  
Savignano, Sebastián;  
Borghí, Marcelo;  
Becher, Edgardo;  
Montes de Oca, Luis.

**Introducción:** A partir de la década del ochenta, comenzó a realizarse la cirugía conservadora renal, la nefrectomía parcial (NP), inicialmente para casos seleccionados limitándose a pacientes con riñón único, o tumor renal bilateral, y más recientemente en forma electiva para tumores menores de 4 cm. Diversos grupos han informado sus resultados en la realización de la NP en forma abierta, y recientemente algunos autores han reportado su experiencia con la NP laparoscópica.<sup>3-5,20</sup> Nuestro objetivo es comparar la sobrevida libre de enfermedad, las complicaciones quirúrgicas y la función renal en pacientes tratados con cirugía radical o conservadora. Secundariamente evaluamos la estadía hospitalaria de ambos grupos.

**Material y Métodos:** Hemos analizado en forma retrospectiva 138 pacientes operados por tumores renales, entre el 1 marzo de 1997 y el 1 de marzo de 2007. Fueron evaluadas 79 nefrectomías radicales (NR) y 59 NP. La NP incluyó la resección del tumor en forma completa, con la grasa perirrenal que contactase con el tumor, así como un margen de parénquima renal sano no menor a un cm. confirmado mediante congelación intraoperatoria. Fue utilizada la estadificación TNM de la UICC 2002.<sup>6</sup> El estudio histopatológico fue realizado por el mismo equipo de patólogos y se utilizó la clasificación de *Heidelberg* para la histología y la clasificación de *Fuhrman* para el grado.<sup>7,8</sup>

**Resultados:** El seguimiento medio fue de 36,59 meses (3-120) para las NP y de 58,05 meses (3-122) para las NR. En la evaluación de la sobrevida de pacientes con estadio T1, no observamos diferencia con ambas técnicas quirúrgicas ( $p=0,391$ ). Al comparar el estadio T1 vs. T2 o mayor observamos sobrevida estadísticamente mayor en tumores menores de 7 cm ( $p=0,012$ ). Registramos un total de complicaciones en NP de 33 (56%) y un total de complicaciones en NR de 29 (36,7%) ( $p<0,001$ ). Las complicaciones perioperatorias moderadas o severas fueron 7 (11,8%) y 3 (3,8%) en la NP y NR respectivamente ( $p<0,05$ ).

La estadía hospitalaria media de 4,14 días para las cirugías radicales (4-10) y de 3,52 días (2-27) para las cirugías parciales.

**Discusión:** La detección incidental de tumores localizados renales se debe a la mayor utilización de estudios por imágenes, especialmente la ecografía, y la mayoría de estos pacientes son candidatos para una cirugía renal conservadora a pesar de tener un riñón contralateral normal. Con el incremento de la experiencia quirúrgica y mejoría en los estudios de imágenes, las complicaciones de esta cirugía han disminuido en forma considerable.

**PALABRAS CLAVE:** Cirugía conservadora; Tumores renales localizados.

**Introduction:** Since 80's the conservative surgery of the kidney begun to be performed, the partial nephrectomy (PN), for selected cases initially, limited to patients with a solitary kidney, or bilateral renal tumors, and lately for tumors with a size less than 4 cm. Many groups have reported their results with open surgery and laparoscopic PN<sup>3-5,20</sup>. Our aim was to compare disease-free survival,

surgical complications and renal function in patients treated with radical or conservative surgery. Secondary we have evaluated hospital stay in both groups.

**Material and Methods:** We have retrospectively evaluated 138 patients surgically treated for renal tumors between March 1<sup>st</sup> 1997 and March 1<sup>st</sup> 2007. 79 radical nephrectomies (RN) and 59 PN were evaluated. PN consisted in the complete tumor resection, including perirenal fat contacting with the tumor and renal parenchyma margin without tumor of 1cm or more confirmed by intraoperative congelation. To stage we used the TNM of the 2002 UICC. Every histopathology specimens were analyzed by the same pathologist. The *Heidelberg* and the *Fuhrman* classifications for histology and grade were used respectively.

**Results:** Media follow-up was 36.59 months (3-120) for PN and 58.05 (3-122) for RN. In survival evaluation of patients with T1 stage we didn't see any difference between both surgical techniques (p 0.391). When compared T1 vs T2 stages or more we observed statistically more survival in tumors less than 7 cm (p 0.012). Total complications were 33 (56%) and 29 (36.7%) for PN and RN respectively (p<0.001). Mild or severe perioperative complications were 7 (11.8%) and 3 (3.8%) in PN and RN respectively (p<0.05). Media hospital stay was 4.14 (4-10) days for RN and 3.52 (2-27) days for PN.

**Discussion:** Incidental diagnosis of localized renal tumors happens thanks to more utilization of image studies, specially ultrasound, and most of these patients are candidates for conservative surgery, although their contralateral kidney is normal. With the surgical experience acquired and the advance in image techniques, complications of this surgery have been considerably decreased.

**KEY WORDS:** Conservative surgery; Localized renal tumors.

## INTRODUCCIÓN Y OBJETIVO

Históricamente el tratamiento para el carcinoma de células renales (CCR) fue la nefrectomía radical (NR), incluida la suprarrenalectomía ipsilateral, popularizada por Robson en 1963 y 1969.<sup>1,2</sup> Sin embargo, a partir de la década del ochenta, comenzó a realizarse la cirugía conservadora renal, la nefrectomía parcial (NP), inicialmente para casos seleccionados limitándose a pacientes con riñón único, o tumor renal bilateral, y más recientemente en forma electiva para tumores menores de 4 cm, siendo considerada el *gold standard* por varios autores.<sup>3,4,21</sup> Este nuevo enfoque en el tratamiento de la patología oncológica renal menor de 4 cm se debe principalmente a los resultados similares, en cuanto a la sobrevida a largo plazo y al índice de recidiva local en ambas técnicas quirúrgicas.<sup>3-5</sup> Es generalizado el concepto de que la cirugía conservadora supone un mayor número de complicaciones intra y perioperatorias, lo que genera que muchos tumores en estadio T1a serán "sobreatados" con una NR. Diversos grupos han reportado sus resultados en la realización de la NP en forma abierta, y recientemente algunos autores han informado sus resultados con la NP

laparoscópica.<sup>3-5,20</sup> Es nuestro propósito comparar la sobrevida libre de enfermedad, las complicaciones quirúrgicas y la función renal en pacientes tratados con cirugía radical o conservadora. Secundariamente evaluamos la estadía hospitalaria de ambos grupos.

## MATERIAL Y MÉTODO

Hemos analizado en forma retrospectiva 138 pacientes operados por tumores renales, entre el 1 marzo de 1997 y el 1 de marzo de 2007. Fueron evaluadas 79 NR y las 59 NP. Como base de datos fue utilizado el archivo de historias clínicas del centro. Todos los pacientes fueron estudiados mediante una anamnesis, un examen físico completo, la realización de ecografía abdominal y renal bilateral, y seguido de una tomografía axial computada (TAC) y/o una resonancia nuclear magnética (RNM) de tórax, abdomen y pelvis. En caso de dolor óseo o fosfatasa alcalina elevada se pidió centellograma óseo. Se solicitó análisis de sangre y orina. La NP incluyó la resección del tumor en forma completa, con la grasa perirrenal que contactase el tumor, así como un margen de parénquima renal sano no menor a un cm

confirmado mediante congelación intraoperatoria en todos los casos. En aquellos casos de tumores voluminosos o de difícil enucleación se realizó la resección polar con ligadura del ramo arterial correspondiente. No se realizó de rutina de clampeo vascular ni se utilizó hielo para producir hipotermia. Tampoco se colocó previamente un catéter ureteral a fin de evaluar apertura de la vía excretora. El abordaje elegido fue una incisión lumbar desplazada hacia la línea media, ingresando cuidadosamente en el espacio retroperitoneal, evitando el peritoneo y la pleura. Al identificar la masa tumoral, en caso de poder realizarse la enucleación extracapsular, se marca la circunferencia con bisturí eléctrico con un margen de 1 cm aproximadamente y posteriormente con el extremo romo del mango de bisturí se diseca el tumor del parénquima renal. Los gestos hemostáticos fueron la realización de puntos en cruz de poliglactina 3,0 en los vasos arteriales y venosos del lecho parenquimatoso y posteriormente puntos transversales cápsulo-capsulares de poliglactina 0 a ambos lados del lecho anudados sobre "cuadrados" de Spongostan®. En caso de apertura de la vía excretora el defecto fue solucionado mediante

la realización de surget de poliglactina 3.0. La NR fue abordada por vía subcostal o lumbar en algunos casos. Se realizó la extirpación completa del riñón según técnica junto a la grasa perirrenal. No se realizó de rutina la suprarrenalectomía, salvo en casos de tumores del polo superior. En la mayoría de los pacientes se completó la cirugía con una linfadenectomía.

Fue utilizada la estadificación TNM de la UICC 2002.<sup>6</sup> El estudio histopatológico fue realizado por el mismo equipo de patólogos y se utilizó la clasificación de Heidelberg para la histología y la clasificación de Fuhrman para el grado.<sup>7,8</sup>

El seguimiento medio fue de 36,59 meses (3-120) para las NP y de 58,05 meses (3-122) para las NR. El control fue trimestral los primeros dos años, semestral el tercero y cuarto y anual los subsiguientes, solicitando laboratorio y en forma alterna TAC de tórax, abdomen y pelvis o ecografía abdominal con placa de tórax. Las características de los pacientes se muestran en la Tabla 1. Observamos diferencia en la composición de las cohortes en cuanto al tamaño, tipo y localización de la formación tumoral.

		Total	NP	NR	P
Pacientes		138	59	79	
Edad (años)					
Sexo	Masculino	104	47	57	NS
	Femenino	34	12	22	
Riñón afectado	Derecho	67	31	36	NS
	Izquierdo	71	28	43	
Ubicación	Polo superior	40	10	30	<0,001
	Medial	37	14	23	
	Polo inferior	59	35	24	
	Total	2		2	
Tipo de formación	Sólida	121	44	77	<0,001
	Quística	17	15	2	
Tamaño (cm)	≤4	64	46	18	<0,001
	4-7	51	11	40	
	≥7	23	2	21	

Tabla 1. Características de los pacientes.

La evaluación de sobrevida específica de la enfermedad fue calculada para aquellos pacientes con tumores menores de 7 cm en ambas técnicas quirúrgicas.

También se calculó para todos los pacientes con tumores mayores o igual a 7 cm vs. menores a ese valor.

Fue definida *insuficiencia renal aguda* (IRA) a la elevación de la creatinemia al 50% del valor de base o la necesidad de diálisis temporaria; *íleo post quirúrgico* a la imposibilidad de comenzar con dieta oral por el término de 5 días o la necesidad de colocación de sonda nasogástrica; *fístula urinaria* a la existencia de un urinoma más allá del séptimo día post quirúrgico o a la necesidad de colocar un drenaje percutáneo.

Asimismo se evaluó la estadía hospitalaria.

Hemos clasificado las complicaciones en:

- 1) **Intraoperatorias:** ocurridas durante el acto quirúrgico y/o en el ámbito de quirófano.
- 2) **Perioperatorias:** ocurridas durante la internación o en los días posteriores al alta sanatorial hasta transcurridos 30 días de la cirugía.

A su vez subdivididas en:

- a) *Leves:* Aquellas que requirieron tratamiento ambulatorio inespecífico (ej. analgésicos opioides), pero no prolongaron la internación ni requirieron re-internación.
  - b) *Moderadas:* Aquellas que requirieron prolongación de la internación, re-internación o tratamiento ambulatorio específico (ej. antibioterapia para infección intrahospitalaria); también necesidad de un procedimiento quirúrgico agregado.
  - c) *Severas:* Necesidad de ablación de otro órgano, riesgo de muerte o muerte.
- 3) **Alejadas:** Después de transcurridos más de 30 días de la cirugía.

*Análisis estadístico:* Para las variables continuas se utilizó T test o test de *Mann Whitney* según correspondiera y para las variables categóricas *chi square* y test de *Fisher*. Para el análisis de la sobrevida se utilizó *Kaplan Meyer*.

## RESULTADOS

Un total de 138 pacientes fueron operados por tumores renales. En la Tabla 2 se muestran las características de las piezas quirúrgicas. Observamos diferencia en cuanto a estadio y al grado, siendo en ambos casos mayor en el grupo de las NR.

Solo 1 paciente (1,26%) tratado con NR presentó una histología benigna, un oncocitoma de 6 cm de diámetro, a diferencia de la NP donde 9 pacientes (15,25%)

fueron benignos, 6 tenían un tamaño menor de 4 cm y los 3 restantes entre 4 y 7 cm.

Se observa también una correlación mayor al 90% en cuanto al tamaño detectado por TAC o RNM con el de la pieza anatomopatológica.

### Evaluación de sobrevida libre de enfermedad:

En la evaluación de la sobrevida de pacientes con estadio T1, no observamos diferencia con ambas técnicas quirúrgicas ( $p=0,391$ ) Gráfico 1.

Al comparar el estadio T1 vs. T2 o mayor observamos sobrevida estadísticamente mayor en tumores menores de 7 cm ( $p=0,012$ ) Gráfico 2.

### Evaluación de las complicaciones quirúrgicas:

#### *Nefrectomías parciales: complicaciones*

#### 1) **Intraoperatorias: Total 5 pacientes**

- Apertura pleural: 1
- Sangrado con necesidad de transfusión de 2 unidades: 4

#### 2) **Perioperatorias:**

*Leves: 13 pacientes*

- Dolor en incisión: 5
- Hematoma de pared: 3
- Fiebre post operatoria: 2
- Celulitis: 1
- Infección urinaria: 1
- Xeroma: 1

*Moderadas: 4 pacientes*

- Anemia con necesidad de transfusión de 2 unidades: 2
- Hematuria profusa con necesidad de transfusión de 2 unidades: 1
- Bacteriemia post infección urinaria: 1

*Severas: 3 pacientes*

- Hematoma perirrenal: 2
- Absceso retroperitoneal: 1

#### 3) **Alejadas: Total 4 pacientes**

- Hipotonía de pared: 3
- Cicatriz tipo queiloide: 1

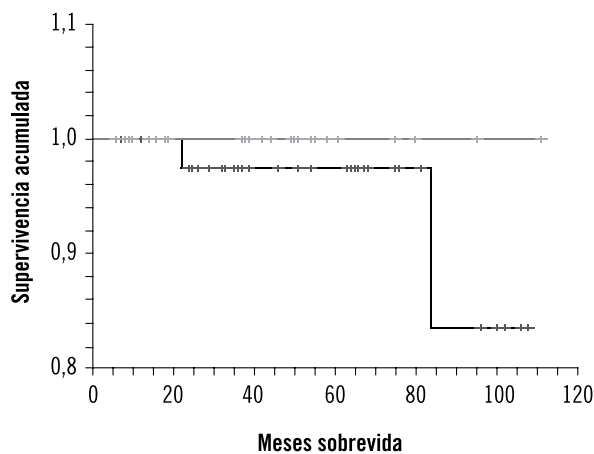
#### *Nefrectomías radicales: complicaciones:*

#### 1) **Intraoperatorias: Total 6 pacientes**

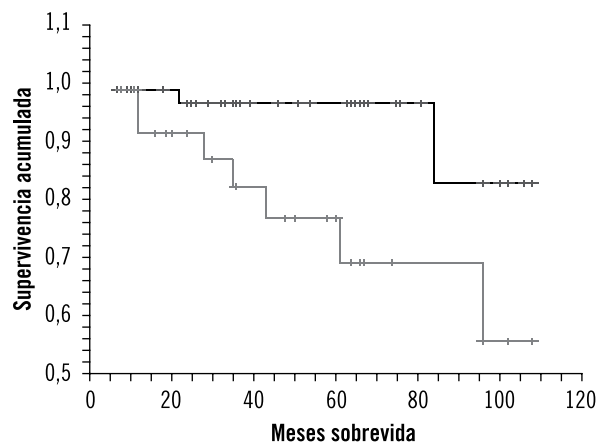
- Esplenectomía: 2
- Sangrado con necesidad de transfusión: 6 unidades (1)

		Total	NP	NR	P
Estadio	T1a	64	39	25	<0,0001
	T1b	30	8	22	
	T2	17	2	15	
	T3	17	1	16	
	Benigno	10	9	1	
Tipo celular	Células claras	102	41	61	<0,0001
	Variedad quística	8	4	1	
	Cromófilo	17	4	13	
	Papilar	4	1	3	
	Angiomolipoma	3	3	0	
	Oncocitoma	2	1	1	
	Quiste	4	4	0	
	Atrofia	1	1	0	
Grado de <i>Furhman</i>	1	42	26	16	<0,0001
	2	67	19	48	
	3	16	5	11	
	4	3	0	3	
	Benigno	10	9	1	

Tabla 2. Características post quirúrgicas.



Grupo  
 □ Cx Radical  
 + censados  
 □ Cx Parcial  
 + censados



Tamaño  
 □ Hasta 7 cm  
 + censado  
 □ >7 cm  
 + censado

Gráfico 1. Sobrevivencia en pacientes con tumores menores de 7 cm en NP vs. NR.

Gráfico 2. Sobrevivencia en pacientes T1 vs. T2 o mayor.

- 2 unidades (2)
- 3 unidades (2)
- 4 unidades (1)

## 2) Perioperatorias:

Leves: 10 pacientes

- Dolor en incisión: 4
- Hematoma de pared: 3
- Linforrea: 1
- Xeroma: 2

Moderadas: 2 pacientes

- Íleo: 1
- Sinusitis purulenta: 1

Severas: 1 paciente

- Sangrado agudo: 1

## 3) Alejadas: Total 4 pacientes

- Hipotonía de pared: 3
- Cicatriz tipo queloide: 1

Observamos un total de complicaciones en NP de 33 (56%) y un total de complicaciones en NR de 29 (36,7%) ( $p < 0,001$ ).

Las complicaciones perioperatorias moderadas o severas fueron 7 (11,8%) y 3 (3,8%) en la NP y NR respectivamente. ( $p < 0,05$ )

Al evaluar el sangrado intra o perioperatorio, se observa en 7 pacientes (11,8%) en las NP y también en 7 pacientes (8,8%), en las NR no hallando diferencia significativa.

La evaluación de la función renal mostró sólo 2 pacientes (3,38%) tratados con cirugía parcial con deterioro de la función renal en comparación con 23 pacientes (29,11%) de las nefrectomías radicales ( $p < 0,001$ ).

De estos 23 pacientes, 4 presentaban elevación previa de la creatinina y empeoraron luego de la nefrectomía.

La estadía hospitalaria media fue de 4,14 días para las cirugías radicales (4-10) y de 3,52 días (2-27) para las cirugías parciales. Un paciente estuvo internado 27 días debido a las complicaciones ocurridas. Para los pacientes restantes el promedio fue 3,08 días (2-5). No observamos diferencia estadística significativa.

## DISCUSIÓN

La detección incidental de tumores localizados renales se debe a la mayor utilización de estudios por imágenes, especialmente la ecografía y la mayoría de estos pacientes son candidatos para una cirugía renal con-

servadora, a pesar de tener un riñón contralateral normal. Con el incremento de la experiencia quirúrgica y mejoría en los estudios de imágenes, las complicaciones de esta cirugía han disminuido en forma considerable. Es un hecho que la NP ha ganado un terreno importante en el tratamiento del carcinoma renal. El índice de recidiva local, de metástasis locorregionales o a distancia y la sobrevida a largo plazo es similar para la cirugía radical o la conservadora.<sup>3-5,22</sup> Diferentes publicaciones mencionan sobrevida libre de enfermedad a 5 y 10 años de 90 al 100%, en tumores menores de 4 cm. tratados con NP, resultados similares a los obtenidos con NR.<sup>3-5</sup> Estudios multicéntricos arrojan cifras de recurrencia local de 0,8% y de metástasis a distancia del 2,4%, sin diferencia estadística con la NR para el estadio T1a.<sup>10,11</sup> Es más controvertida esta aseveración en tumores T1b, si bien algunos trabajos arrojan datos similares con la salvedad de que la mayoría de los estudios aún no presentan un seguimiento a largo plazo y un número considerable de pacientes como para elevar el grado de confiabilidad y evidencia.<sup>12</sup> En coincidencia con estos últimos autores nosotros no hemos encontrado diferencia en la sobrevida para aquellos pacientes con estadio T1 al comparar NP y NR. Asimismo sí hallamos una sobrevida significativamente menor en estadios T2 o mayor.

Quizá el punto que más controversias genera es el hecho de que inicialmente la cirugía conservadora llevaba un mayor número de complicaciones. Es menester aclarar que no todos los autores tienen la misma clasificación para éstas, debiendo ser cuidadosamente cotejados los resultados para poder comparar las diferentes casuísticas. Quizá debemos poner un énfasis particular en el sangrado, la fístula urinaria y el absceso retroperitoneal al evaluar los resultados de las NP. La experiencia del MSKCC muestra complicaciones en NP del 19% y NR de 16% ( $p = 0,30$ ) siendo la mayoría complicaciones leves y sólo un 3% severas.<sup>9,19</sup> Resultados similares informó el mismo grupo en publicaciones anteriores (NP 11% NR 14%  $p = 0,62$ ). La serie de la *Cleveland Clinic* muestra un 13% de complicaciones en la cirugía conservadora.<sup>5,20</sup>

Nosotros encontramos complicaciones en el 66% de los pacientes con NP y 30,26% en las NR, notando una diferencia significativa. *A prima facie* impresiona un número elevado en ambos grupos. Sin embargo, la mayoría de estas corresponden a complicaciones leves. Es por lo tanto valioso analizar en detalle este hecho, haciendo hincapié en las complicaciones más graves.

Con respecto a la severidad de las complicaciones perioperatorias hallamos en la NP un total de 7 (14%) entre moderadas y severas en comparación con 3 (3,94%) de las NR, siendo significativa la diferencia.

Al evaluar el sangrado operatorio y post operatorio en las NP observamos en un 14% (4 pacientes con sangrado intra quirúrgico, 2 con sangrado post quirúrgico que formó un hematoma perirrenal y una hematuria grave), ligeramente mayor al observado por algunos autores.<sup>24-28</sup> Comparado con el sangrado de las NR, observamos en este último un total de 9,21% (7 pacientes, 6 intra y 1 post quirúrgico), no hallando diferencia significativa entre ambos grupos. Creemos que utilizando las medidas hemostáticas previamente descriptas la NP no muestra mayor riesgo que una NR en relación con el sangrado intra o post quirúrgico.

Varios autores relatan la existencia de fístula urinaria en rango de 0 a 17,4%, complicación que no se presentó en nuestra serie.<sup>23-31</sup> Complicaciones infecciosas graves, como el absceso retroperitoneal o la sepsis no supera el 6% en reportes de grandes series, siendo la nuestra del 4% (2 pacientes).<sup>27-29</sup>

Se destaca en la literatura el hecho de que alrededor de un 30% de las lesiones menores de 4 cm corresponden a patología diferente del carcinoma renal, abarcando ciertas patologías benignas como los quistes simples, oncocitomas y angiomiolipomas, así como patologías malignas pero con un pronóstico favorable en relación con el carcinoma renal como ser tumores papilares o cromóforos.<sup>12,13</sup> Recientemente *Ameri y cols.* publican un 19,24% de histología benigna.<sup>22</sup> En nuestra serie, hallamos 6 de 50 pacientes T1a (12%) y 4 de 33 T1b fueron benignos (12,12%). Asimismo 5 pacientes T1a (10%) y 14 T1b o T2 fueron histología cromófora o papilar (21%). Este dato no es menor indicando que un 7,93% fue operado por una patología benigna y un 15,1% por patología maligna de pronóstico más favorable que el carcinoma renal de células claras. Asimismo, no es menor el hecho de la existencia de tumores bilaterales en el momento del diagnóstico o durante la vida del paciente en 3-6% casos, dato que apoya la importancia de la cirugía conservadora.<sup>16-17</sup>

Otro argumento a favor de la cirugía conservadora es el beneficio en la preservación de la función renal. Estudios de la *Mayo Clinic* y del *MSKCC* muestran una disminución en la incidencia de falla renal en pacientes sometidos a cirugía conservadora en relación con la NR. Este hecho es más notorio en pacientes con comorbilidades como diabetes, hipertensión arterial, fumadores, obesidad o glomerulonefritis, patologías de alta prevalencia en el grupo etario mayor de 50 años.<sup>14</sup> Estos resultados coinciden con estudios realizados en pacientes donantes vivos, en particular en mayores de 55 años.<sup>15</sup> Nosotros no encontramos falla renal aguda y sólo dos pacientes (4%) tratados con NP con falla renal

permanente en comparación con 23 pacientes (30,26%) de NR ( $p < 0,001$ ). Como comentario, un paciente de la serie de NR presentó una IRA momentánea por obstrucción ureteral debido a litiasis que se solucionó luego de la desobstrucción endoscópica.

Con respecto a la estadía hospitalaria, no encontramos diferencia siendo en las NR, 4,12 y en las NP 3,56 días. Estos valores son comparativamente algo menores que los registrados por otros autores.<sup>9,20</sup>

## CONCLUSIÓN

No hemos encontrado diferencias significativas en la sobrevida específica en el estadio T1, debiéndose tener un seguimiento más prolongado y un mayor número de pacientes para fortalecer esta aseveración.

El número de complicaciones totales fue mayor en la NP, al igual que las complicaciones perioperatorias moderadas y severas.

El sangrado fue similar en ambos grupos.

Los pacientes tratados con NP tuvieron daño significativamente menor de función renal en forma permanente.

La estadía hospitalaria fue similar con ambas técnicas.

## BIBLIOGRAFÍA

1. Robson C. J.: Radical nephrectomy for renal cell carcinoma. *J Urol* 1963; 89:37.
2. Robson C. J. Churchill, B. y Anderson, W.: The results of radical nephrectomy for renal cell carcinoma. *J Urol* 1969; 101: 297.
3. Herr H.: Partial nephrectomy for unilateral renal cell carcinoma and normal contralateral kidney: 10 years followup. *J Urol* 1999; 161:33.
4. Fergany A., Hafez K. y Novick A.: Nephron sparing surgery for localized renal cell carcinoma: impact of tumor size on patient survival, tumor recurrence and TNM staging. *J Urol* 1999; 162:1930.
5. Lee T., Russo P. y col.: Surgical management of renal tumors 4 cm. Or less in a contemporary cohort. *J Urol* 2000; 163:730.
6. Sobin L. y Wittekind Ch.: TNM classification of malignant tumors 6<sup>th</sup> ed. UICC International Union Against Cancer. New York: Wiley-Liss 2003; p193.
7. Kovacs G., Akhtar M. y col.: The Heilderberg classification of renal cell tumours. *J Pathol* 1007; 183:131.
8. Fuhrman S. y col.: Prognosis significance of morphologic parameters in renal cell carcinoma. *Am J Clin Oncol* 1982; 5:649.
9. Stephenson A. J., A. Hakimi A. A., Snyder M. E., y Russo. P.: Complications of radical and partial nephrectomy in a large contemporary cohort. *J Urol* 2004; 171:130.
10. Belldegrun A., Tsui K. y col.: Efficacy of nephron spa-

- ring surgery for renal cell carcinoma. *J Clin Oncol* 1999; 17:2868.
11. Patard J., Shvarts O. y col.: Safety and efficacy of partial nephrectomy for all T1 tumors based on an international multicenter experience. *J Urol* 2004; 171:2181.
  12. Russo P.: Evolving understanding and surgical management of renal cortical tumors. *Mayo Clinic Proc* 2000; 75:1233.
  13. Lee C., Russo P. y col.: Mode of presentation renal cell carcinoma provides prognosis information. *Urol Oncol* 2002; 7:135.
  14. McKiernan K., Russo P. y col.: Natural history of chronic renal insufficiency after partial and radical nephrectomy. *Urology* 2002; 59:816.
  15. Saran R., Marshall S. y col.: Long term followup of kidney donors. A longitudinal study. *Nephrol Dialy transplan* 1997; 12:1615.
  16. Grimaldi G., Reuter V. y Russo P.: Bilateral non-familial renal cell carcinoma. *Ann Surg Oncol* 1998; 5:548.
  17. Patel M., Simmons R. y col.: Long term followup of bilateral sporadic renal tumors. *Urology* 2003; 171:615.
  18. Richstone L., Scherr D., Reuter V. y col.: Multifocal renal cortical tumors: frequency associated clinicopathological features and impact on survival. *J Urol* 2004; 171:615.
  19. Sararnchuuk J., Toujer A y col.: Partial nephrectomy in patients whit a solitary kidney: the Sloan kettering Experience. *J Urol* 2004; 171:5a.
  20. Gill I., Martin S. y col.: Comparative analysis of laparoscopic versus open partial nephrectomy for renal tumors in 200 patients. *J Urol* 2003; 170:64.
  21. Licht, M y Novick, A.: Nephron sparing surgery for renal cell carcinoma. *J Urol* 1993; 149:1.
  22. Ameri, C., Contreras, P. y cols.: Masa ocupante renal sólida hasta 4 cm: análisis de 78 casos. *Rev. Arg. de Urol*, 2006; 77 (1):22.
  23. Lerner S., Hawkins C., Blute M. y col.: Disease outcome in pacientes with low stage renal cell carcinoma treated with nephon sparing of radical surgery: *J. Urol*, 1996; 155:1868.
  24. Beldegrun A., Tsui K., deKernion J. y col.: Efficacy of nephron sparing surgery for renal cell carcinoma: analysis based on the new 1997 Tumor Node Metastasis Stating System.: *J. Clin Oncol*, 1999; 17, 2868.
  25. Thrasher J., Robertson J y Paulson D.: Expanding indications for conservative renal surgery in renal cell carcinoma: *Urology*, 1994; 43, 160.
  26. Vzn Poppel H., Bamelis B., Oyen R. y col.: Partial nephrectomy for renal cell carcinomacon archieve long term tumor control: *J. Urol*, 1998; 160, 674.
  27. Duque J., Loughlin K., O'Leary M y col.: Partial nephrectomy: alternative treatment for selected patients with renal cell carcinoma. *Urology*, 1998; 52: 584.
  28. Campbell S., Novick A., Streem S. y col.: Complications of nephron sparing surgery for renal tumors. *J Urol*, 1994; 151, 1177.
  29. Polascik T., Pound C., Meng M. y col.: Partial nephrectomy: technique, complications and pathological findings. *J Urol*, 1995; 154, 1312.
  30. Steinbach F., Stockle M., Muller S. y col.: Conservative surgery of renal cell tumors in 140 patients: 21 years of experience. *J Urol*, 1992; 148, 24.
  31. Moll V., Becht E., y Ziegler M.: Kidney preserving surgery in renal cell tumors: indications techniques and results in 152 patients. *J Urol*, 1993; 150, 319.



## Aprendizaje y complicaciones en nefrectomía retroperitoneal laparoscópica

### Learning and complications in retroperitoneal laparoscopic nephrectomy

Dres. Piana Martín;  
Jacobó Gabriel;  
Malen Pijoan Molinas;  
Martínez Mansur Rodrigo;  
Espíndola Juan;  
Acosta Fabio\*;  
Zeno Lelio.

**Objetivo:** Presentar nuestra experiencia inicial en nefrectomía simple y radical lumboscópica.  
**Material y Método:** Entre noviembre del 2005 y agosto del 2007, en el Sanatorio Parque, y otros centros de Rosario, y nuestro país, 74 pacientes portadores de diferentes patologías renales fueron tratados utilizando técnica de acceso endoscópico retroperitoneal.  
**Resultados:** Se realizaron 74 nefrectomías en 66 pacientes. Edad promedio 43 años (r: 21 a 88). Los procedimientos corresponden a: 51 nefrectomías simples por patología renal benigna (se incluyen 10 nefroureterectomías simples), y 23 nefrectomías radicales oncológicas. Hubo sólo 3 conversiones a cirugía abierta y se tuvo que transfundir a 1 paciente en la serie total. Ninguno de los pacientes operados por tumor renal registró hasta el momento evidencia de recidiva.  
**Conclusiones:** La nefrectomía retroperitoneal laparoscópica es un procedimiento seguro y reproducible. La lumboscopia proporciona una rápida recuperación, escasa necesidad de analgesia y una hospitalización corta. Se requiere aún reunir un mayor número de casos y un seguimiento más largo para establecer un análisis más completo de los resultados que ofrece este abordaje quirúrgico.

**PALABRAS CLAVE:** Nefrectomía laparoscópica; Nefrectomía retroperitoneal laparoscópica.

**Objectives:** To present our initial experience in simple and radical lumboscopic nephrectomy.  
**Material and Method:** Between november 2005 and august 2007, 74 patients with different renal conditions were treated in the Sanatorio Parque and other centres of our country using retroperitoneal laparoscopic access.  
**Results:** 74 nephrectomies were made on 66 patients. Average age 43 years old (r: 21-88). The procedures correspond to 51 simple nephrectomies through benign renal pathology (it includes 10 simple nephroureterectomies) and 23 oncologic radical nephrectomies. There were only 3 conversions to open surgery and we had to transfuse a patient out of the total number of them. None of the renal tumour operated patients presented regrowth up to now.  
**Conclusions:** The retroperitoneal laparoscopic nephrectomy is a safe and reproducible procedure. The lumboscopic provides a quick recover, a scarce need of analgesic and a short hospitalization. It is still required a larger number of cases and a longer follow-up to establish a complete analysis of the results that this surgical approach.

\* Jefe de Equipo de Trasplante  
Hospital Provincial del Centenario,  
Rosario, Argentina.

Departamento de Cirugía Laparoscópica  
y Renal Percutánea.  
Servicio de Urología del Sanatorio  
Parque.

**KEY WORDS:** Laparoscopic nephrectomy; Retroperitoneal laparoscopic nephrectomy.

### INTRODUCCIÓN

De las diversas proposiciones de manejo laparoscópico urológico consideradas, es posible la nefrectomía la de mayor consenso. Reservada inicialmente para la extir-

pación de pequeños riñones atróficos, este abordaje es hoy propuesto como una posibilidad ante las diversas situaciones que justifiquen la ablación de un riñón.<sup>1-2</sup>

No obstante su vertiginosa expansión, la nefrectomía laparoscópica transperitoneal lleva implícita la invasión de la cavidad peritoneal y el riesgo potencial de agresión de su contenido. Esta observación es especialmente válida en los casos de patologías benignas, en las cuales el abordaje lumbar convencional del riñón ha estado tradicionalmente justificado por su naturaleza extraperitoneal. Debido a estas consideraciones han surgido diversos esfuerzos tendientes a reproducir los evidentes beneficios de la técnica laparoscópica, pero a partir de un acceso retroperitoneal. Esta modalidad, denominada lumboscopia o retroperitoneoscopia, supone la creación y distensión sostenida de un espacio de trabajo quirúrgico retrorrenal (espacio pararenal posterior). Así existiría una disminución del riesgo de lesión de estructuras intra-abdominales y de la aparición de hernias incisionales, con una directa exposición de los vasos del hilio renal.<sup>3-4</sup>

El objetivo de este trabajo es mostrar nuestra experiencia en el aprendizaje e implementación del acceso retroperitoneal laparoscópico en el manejo de las cirugías ablativas renales.

## MATERIAL Y MÉTODO

Entre los meses de noviembre del 2005 y agosto del 2007, inclusive, fueron operados en el Sanatorio Parque, y otros centros de Rosario y nuestro país, 74 nefrectomías laparoscópicas por vía retroperitoneal por patología benigna y/o oncológica renal.

Para la revisión de la casuística se utilizó un modelo prospectivo descriptivo, mediante fichas en el momento del procedimiento, con seguimiento personal. Los datos recabados fueron tabulados y ordenados para la realización de este trabajo. Para el análisis valoramos: edad, sexo, tipo de patología renal, antecedentes clínico-quirúrgicos, estadio tumoral, tiempo quirúrgico y de interacción, tipo y dosis de analgésico utilizado, presencia de complicaciones y reinicio de la actividad laboral, con un seguimiento mínimo de dos meses.

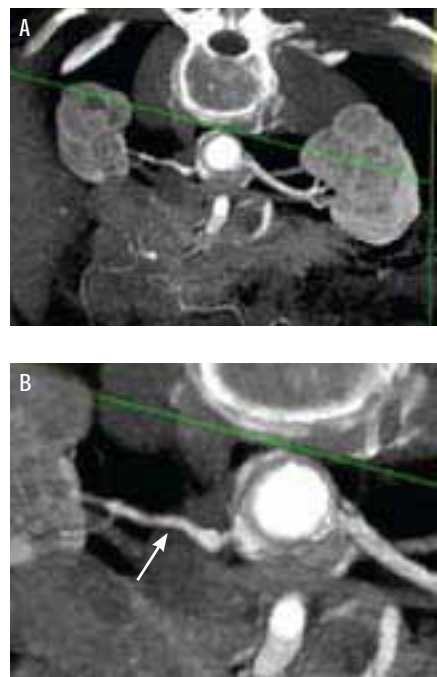
Los pacientes fueron evaluados mediante interrogatorio y examen físico completo. Se realizaron estudios de laboratorio generales y específicos de función renal. La enfermedad renal fue diagnosticada mediante exámenes imagenológicos según su etiología y el centro de referencia. En los casos de atrofia renal, el cese de la función renal fue confirmada por centellografía, mientras que en los casos de patología oncológica los pacientes fueron estadificados clínicamente según las pautas de

Consenso Nacional Inter-sociedades para el diagnóstico y tratamiento de las neoplasias renales.<sup>5</sup>

Con el objetivo de desarrollar las cirugías ablativas renales por vía retroperitoneoscópica a fines del año 2005 iniciamos un programa de nefrectomías laparoscópicas por vía extraperitoneal de complejidad creciente según indicaciones ampliamente demostradas en centros de experiencia internacional. Así, para este trabajo, los pacientes fueron divididos de forma arbitraria en 2 grupos de acuerdo con el procedimiento laparoscópico realizado:

1) *Nefrectomía simple laparoscópica*: Representado por todos aquellos pacientes ambulatorios y/o con insuficiencia renal crónica en hemodiálisis en plan de trasplante, con riñón atrófico no funcionando por nefropatía por reflujo vesicoureteral y/o pielonefritis crónica, síndrome nefrótico, hipertensión renovascular, tuberculosis renal, poliquistosis renal, y pionefrosis calculosa que alteraban su calidad de vida (Figura 1). Denominamos causas iatrogénicas a la atrofia renal por complicaciones de cirugías ginecológicas y coloproctológicas (Tabla 1). El período de seguimiento fue de 2 a 16 meses.

Dentro de este grupo se incluyeron los casos de nefroureterectomía simple laparoscópica. La ureterecto-



**Figura 1.** Nefrectomía simple laparoscópica. Hipertensión renovascular. (A) T.A.C multislice donde se muestra la disminución del tamaño renal (Atrofia). (B) Nótese la estenosis de la arteria renal derecha por aterosclerosis (flecha).

mía fue realizada durante el mismo tiempo quirúrgico y por el mismo acceso retroperitoneal (Figura 2).

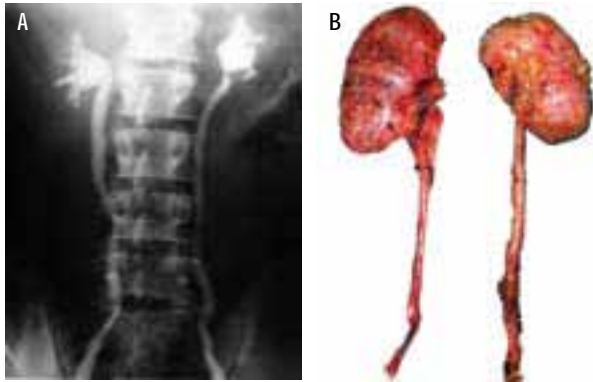


Figura 2. Nefroureterectomía simple laparoscópica. Reflujo vesicoureteral bilateral. Paciente en hemodiálisis crónica en plan de trasplante renal con infecciones urinarias a repetición. (A) Uretrocistografía. Reflujo severo. (B) Piezas quirúrgicas.

2) *Nefrectomía radical laparoscópica*: La selección de los pacientes de este grupo, se realizó sobre la base del tamaño tumoral, estado del pedículo renal (reacción inflamatoria o infiltración tumoral), la historia médico-quirúrgica y la contextura del paciente. Así se incluyeron todos aquellos pacientes con tumor renal menor o igual a 7 centímetros que no comprometían el pedículo vascular, de localización mesorenal y/o de polo inferior, y de valva anterior renales; con cirugía/s abdominal/es previa/s (con probables adherencias), y/o pacientes obesos. A todos se les indicó la cirugía con intento curativo. Posteriormente fueron incluidos en seguimiento oncológico. El seguimiento fue cada 6 meses hasta la realización de este trabajo.

#### Descripción de la Técnica Quirúrgica (para cirujano diestro)

En posición de lumbotomía clásica, se realiza una incisión 1 a 2 cm en el triángulo lumbodorsal (*De Petit*), y se separan las fibras musculares a tijera hasta llegar a la fascia lumbar. Se disecciona digitalmente el espacio pararenal posterior, rechazando el peritoneo de su localización sobre la celda renal. La disección del espacio retroperitoneal se logra por la distensión de un balón con 600 a 800 ml con suero fisiológico (confeccionado con un dedo de guante o un globo de cumpleaños y una sonda Nélaton). Una vez retirado, se coloca un trocar de 10 mm. a través del cual se introduce la óptica de 0°. El espacio se mantiene distendiendo con CO<sub>2</sub> a presión de 12 MmHg. El punto de acceso del 2° trocar (10 Mm.

del lado izquierdo y 5 Mm del derecho) lo señalamos inmediatamente debajo y delante de la punta de la última costilla. El 3° trocar (5 Mm del lado izquierdo y 10 Mm. del derecho) es colocado anteriormente, paralelo al primero y sobre la línea axilar media y a una distancia aproximada de dos centímetros sobre la cresta ilíaca. De requerir colocar un 4° trocar éste se posiciona de forma variable con el fin de facilitar la exposición.

La estrategia quirúrgica inicial deberá estar dirigida a la ligadura de los vasos principales del riñón. La observación de los latidos de la arteria renal y de la arteria aorta en el lado izquierdo, advierten la proximidad del hilio; la vena cava inferior debe ser identificada en las lumboscopias derechas, estando a menudo parcialmente colapsada por efecto del CO<sub>2</sub>. Ubicada la arteria, se clipa con 2 clips *hem-o-lock medium* a proximal y uno a distal, luego se secciona. Se expone la vena y se la trata igual que la arteria (Figura 3).

Una vez controlado el hilio renal, la disección del órgano debe ser completada desde su borde medial, a los efectos de asegurar el control de su irrigación ante la posible existencia inadvertida de vasos accesorios. La disección debe continuarse superiormente hasta separar en su totalidad la glándula suprarrenal. Al final, el uréter

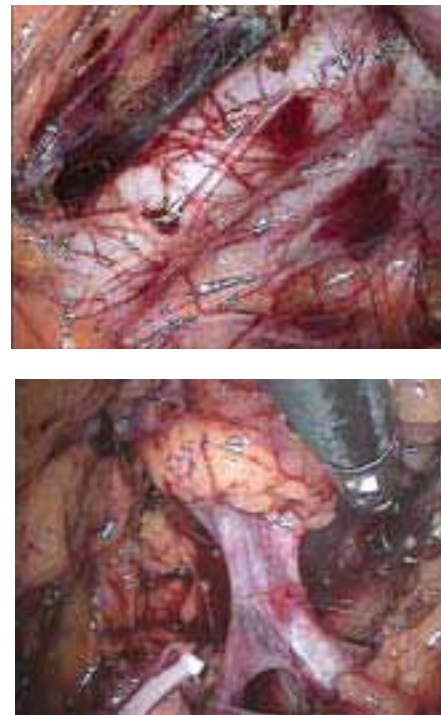


Figura 3. Nefrectomía Radical Laparoscópica. Pedículo renal derecho. (A) Acceso directo al hilio renal. Nótese el tejido linfático periarterial (flecha) (B) Disección de la vena renal. Arteria renal clisada y seccionada.

fácilmente liberado hasta su proximidad con los vasos ilíacos es incidido entre clips. Lógicamente, si la nefrectomía a realizar es por causa tumoral la fascia de Gerota se mantiene indemne y ubicándose sobre ella el plano de disección. Luego se introduce la pieza operatoria en una endobolsa; si es patología benigna se exterioriza por el acceso inferior, se fragmenta el riñón en el interior de ésta y se extrae, y si es oncológica se realiza una incisión de 6 a 7 cm. en la fosa ilíaca homolateral y se extrae la pieza intacta. Luego de una exhaustiva revisión, introducimos por el trocar anterior un drenaje de látex que luego exteriorizamos a través del orificio del acceso posterior. Finalmente se cierran todos los accesos y la piel.

En la nefroureterectomía de causa benigna se libera el uréter lo más distal posible hasta la unión ureterovesical, seccionándose entre clips o con endoloop; posteriormente se realiza la nefrectomía como la describimos.

## RESULTADOS

Se realizaron 74 procedimientos en 66 pacientes; 38 (58%) hombres y 28 (42%) mujeres, con una edad promedio de 43 años (r: 21 a 88). La distribución según la técnica quirúrgica utilizada fue de 51 nefrectomías simples por patología renal benigna (se incluyen 10 nefroureterectomías simples), y 23 nefrectomías radicales oncológicas. Los procedimientos realizados según la etiología se muestran en la Tabla 1.

*Nefrectomía simple laparoscópica (Tabla 2):* Hubo 2 (4%) conversiones a cirugía abierta (lumbotomía clásica) en

	Nº
<b>Nefrectomía Simple:</b>	<b>51</b>
Pionefrosis Calculosa	11
Hipertensión Renovascular	5
Nefropatía por Reflujo Vesicoureteral*	9
Síndrome Nefrótico	4
Poliquistosis Renal	2
Estenosis Pieloureteral (hidronefrosis)	12
TBC	2
Megauréter obstructivo*	1
Latrogénicas	4
<b>Nefrectomía Radical:</b>	<b>23</b>
Tumor renal	23

\* Nefroureterectomía simple.  
TBC: Tuberculosis renal.

Tabla 1. Procedimientos realizados según la etiología.

pacientes con pionefrosis litiásica con importante fibrosis del hilio renal, ambas evolucionaron sin problemas en el postoperatorio, dándose de alta a las 48 horas. Se registraron 5 complicaciones (11%). Las consideradas menores fueron 2 (40%) infecciones, y 1 (20%) hematoma de heridas. Las complicaciones de mayor importancia fueron sangrado venoso intraoperatorio a partir de la lesión inadvertida de una vena renal doble en una paciente con riñón en herradura, en este caso se amplió unos pocos centímetros uno de los orificios de los trocares y se realizó sutura de la vena con prolene 5.0; la paciente evolucionó satisfactoriamente. Se requirió además transfusión intraoperatoria respondiendo favorablemente aporte de 2 unidades de glóbulos rojos y dándose de alta a las 72 horas. El otro caso fue un absceso retroperitoneal diagnosticado a 7 días del alta en el caso nefrectomía por riñón poliquístico que evolucionó favorablemente con drenaje abierto y tratamiento antibiótico.

	Nefrectomía	
	Simple	Radical
Tiempo operatorio (min.)	80 (r: 45-210)	110 (r: 55-190)
PES (ml.)	< 120	100
Tiempo de ingesta oral (hs.)	6 (r: 2-10)	53 (r: 25-130)
Requerimiento analgésico (Tramadol, mg)	150 (r: 100-300)	150 (r: 50-200)
Tiempo de sonda vesical (hs.)	6 (r: 0-24)	18 (r: 12-24)
Tiempo de internación (hs.)	26 (r: 10-72)	53 (r: 25-130)
Complicaciones	5 (11%)	2 (8%)
Conversión	2 (4%)	1 (4%)

\* Nefroureterectomía simple.  
TBC: Tuberculosis renal.

Tabla 2. Parámetros operatorios.

*Nefrectomía radical laparoscópica (Tabla 2):* Se registraron 2 complicaciones de carácter menor, una infección de herida, y un hematoma de herida que revirtieron con tratamiento médico. Hubo una conversión por imposibilidad de crear el espacio retroperitoneal debido a adherencias entre el tumor renal y el músculo psoas. La anatomía patológica confirmó carcinoma de riñón en todos los casos, distribuidos según el tipo celular en 16 (72%) a células claras, carcinoma papilar 4 (18%) casos, y carcinoma cromóforo los 2 (10%) restantes. Se clasificó como T1 N0 M0 a 22 pacientes y

T2 NOM0 en el caso convertido. El diámetro tumoral promedio fue de 4 cm. (r: 3-6). El reinicio a la actividad laboral se produjo en un tiempo promedio de 2 semanas. El período de tiempo a partir del cual los pacientes iniciaron la deambulación fue de 16 horas (r: 6-24). El tiempo de seguimiento promedio fue de 20 meses (r: 2-33). Todos los pacientes operados tienen registro de seguimiento oncológico reglado. Ninguno de los pacientes operados registró hasta el momento evidencia de recidiva local y/o a distancia.

## DISCUSIÓN

El abordaje retroperitoneal laparoscópico constituye una lógica evolución natural de las lumbotomías convencionales dando familiaridad quirúrgica y del manejo de patologías para los urólogos que incorporan esta nueva modalidad operatoria.

En 1991, *Clayman* reporta la primera nefrectomía endoscópica retroperitoneal descripta. Este abordaje sin embargo, fue cuestionado por sus mismos autores en virtud de las limitaciones de operatividad que ofrecía el estrecho espacio pasivamente distendido.<sup>6</sup>

En 1992, *Gaur* da a conocer su proposición para generar una amplia cavidad de exposición retrorrenal, a partir de la utilización de un balón insuflado en su interior; esta variable metodológica condicionó nuevas perspectivas para el abordaje endoscópico retroperitoneal, ampliándose desde entonces las proposiciones de su empleo.<sup>7</sup> Posteriormente, la técnica del balón fue modificada por *Mc Dougall* y *Clayman* inflando el balón con solución salina (modelo a partir del cual nosotros adoptamos) realizando nefrectomías simples y la primera nefrectomía radical.<sup>6</sup>

La nefrectomía laparoscópica por abordaje transperitoneal permite utilizar la cavidad peritoneal como acceso de trabajo, con espacio adecuado y con una anatomía conocida; sin embargo, requiere necesariamente traspasar el peritoneo para acceder al retroperitoneo, lo que aumenta el riesgo de lesiones de órganos peritoneales (especialmente en pacientes con cirugía abdominal previa por adherencias), aumento de íleo postoperatorio por la manipulación intestinal, y en caso de colecciones retroperitoneales contaminación de la cavidad peritoneal. En la retroperitoneoscopia, a la ausencia de invasión de la cavidad peritoneal y de su contenido, se añade el rápido acceso al espacio retroperitoneal y el inmediato control de la arteria renal (Figura 2); este hecho incide significativamente en la reducción del tiempo operatorio.<sup>8-9</sup>

El acceso lumboscópico presenta un espacio más reducido de trabajo y con escasos reparos anatómicos, por lo que no siempre va a ser el acceso de elección. En la

decisión de utilizar esta vía de abordaje se deben considerar el tamaño del órgano o la estructura a extraer, la reacción inflamatoria o infiltración tumoral posible a tejido circundante, la historia médico-quirúrgica y la textura del paciente. De este modo preferimos un abordaje retroperitoneal en casos de órganos pequeños a ablacionar, pacientes con cirugía abdominal previa con probables múltiples adherencias, o bien si existe la posibilidad de contaminación bacteriana por algún proceso infeccioso o tumoral.<sup>10</sup>

Como lo demuestra *Abbou*, la nefrectomía radical retroperitoneal es una técnica segura y presenta menos complicaciones postoperatorias que la vía abierta. No existen hasta la fecha trabajos científicos comparativos sobre los resultados oncológicos de las nefrectomías realizadas por vía transperitoneal o retroperitoneal. Describimos nuestra experiencia inicial con nefrectomías radicales lumboscópicas en las cuales pudimos comprobar, al igual que otras series internacionales publicadas, las bondades de la técnica, especialmente en cuanto a la rapidez y mejor acceso al pedículo renal.<sup>11-12</sup>

Las complicaciones y las conversiones de las nefrectomías con abordaje retroperitoneal laparoscópico en general son bajas, en nuestra serie y en las internacionales. La revisión de grandes series presenta complicaciones para la nefrectomía simple de 9%, y el porcentaje de reintervención de 4,6%. La necesidad de conversión analizando distintos procedimientos con abordaje retroperitoneal fue de 7,5%, siendo las principales causas hemorragia y hematomas, problemas técnicos en la disección, anatomía compleja y de éstas el 4,5% fue de emergencia, siendo la principal causa la hemorragia o hematoma. Las complicaciones mayores son 4,7%, la mayoría vasculares y viscerales. Las conversiones son reportadas en 6,6%. Nuestra serie presenta complicaciones en 7 casos, 9% del total de la serie, 5 (7%) de carácter menor y 2 (2%) mayores, anteriormente descriptas. La necesidad de conversión a cirugía abierta se presentó en 2 casos de nefrectomía simple, ambas por importante proceso inflamatorio de la grasa perirrenal y 1 de cirugía radical, por el tamaño tumoral; correspondiendo, las 3, a 4% de la serie total.<sup>8</sup>

En cirugía renal lumboscópica habitualmente se habla de aumento del índice de complicaciones como limitante en la productividad quirúrgica. Creemos que este concepto es falso si nuestra experiencia la desarrollamos en el marco de un programa de cirugía renal laparoscópica con complejidad creciente, como lo demostramos en este trabajo, donde prime la prudencia y las indicaciones ya probadas por centros de vanguardia en cirugía de mínima invasión. Así, con el ascenso de la curva de aprendizaje del equipo quirúrgico se logrará depurar la técnica sin modificar el índice de complicaciones y conversiones.

## CONCLUSIONES

La nefrectomía con abordaje retroperitoneal es una realidad actual, posible de ser aprendida y realizada con éxito con una adecuada planificación, selección de los casos y entrenamiento. La prudencia debe primar en estas cirugías, esto puede influir en el tiempo quirúrgico, pero disminuir la probabilidad de complicaciones. El abordaje retroperitoneal nos ha permitido realizar nefrectomías conservando las ventajas de la vía extraperitoneal clásicamente urológica y las de la cirugía laparoscópica convencional, mínimamente invasiva, en forma segura, con bajas complicaciones operatorias. A pesar de ser una alternativa válida a la nefrectomía transperitoneal, se requiere aún reunir un mayor número de casos y un seguimiento más largo para establecer un análisis más completo de los resultados oncológicos que ofrece este abordaje quirúrgico en cirugía por patología maligna renal.

## BIBLIOGRAFÍA

1. Santinelli F. y cols.: Nefrectomía laparoscópica retroperitoneal. *Rev. Arg. de Urol.* 1998; 63 (3): 86.
2. Koren, C.; Villaronga, A.: Nefrectomía radical laparoscópica *Rev. Arg. de Urol.* 2004; 69 (4): 247.
3. Rassweiler, J.; y cols.: "Retroperitoneal laparoscopic nephrectomy and other procedures in the upper retroperitoneum using a balloon dissection technique." *Eur. Urol.* 1994; 25: 229.
4. Yamada S., Ono Y., Katoh N.: Efficacy of a retroperitoneal approach in a laparoscopic nephrectomy for benign renal disease. *J Endourol* 1995; 9: s60.
5. Consenso Nacional Inter-sociedades para el diagnóstico y tratamiento de las neoplasias renales; 2006.
6. Mc Dougall E., Clayman R.: Retroperitoneoscopy: The Washington University Medical School Experience. *Urology* 1994; 43: 446-452.
7. Gaur D.: Laparoscopic operative retroperitoneoscopy: use of a new device. *J Urol* 1992; 148: 1137-1139.
8. Gill I. Retroperitoneal laparoscopic nephrectomy. *Urol Clin North Am* 1998; 25: 373-391.
9. Guillonneau B., Veillon B., Vallacien G.: Experience of nephrectomy by lumboscopy (abstract n°3-114). *J Endourol* 1995; 9: s99.
10. Castillo O., y cols.: Nefrectomía laparoscópica: experiencia en 20 pacientes. *Rev Chil Cir* 1995; 47: 235-9.
11. Abbou C., Cicco A., Gasman D.: Retroperitoneal laparoscopic versus open radical nephrectomy. *J Urol* 1999; 161: 1776-80.
12. Ono Y., Katoh N., Kinukawa T.: Laparoscopic radical nephrectomy: 4 years of experience (abstract n 818). *J Urol* 1997; 157: 120.

# Obstrucción de conductos eyaculadores

## Ejaculatory duct obstruction

Dres. Rey Valzacchi G.<sup>1</sup>;

Layus O.<sup>1</sup>;

Martínez P.<sup>1</sup>;

Lambertini R.<sup>2</sup>;

Liyo J.<sup>1</sup>;

Ocantos J.<sup>2</sup>;

Giúdice C. A.<sup>1</sup>;

Damia O.<sup>1</sup>.

### INTRODUCCIÓN

La obstrucción de conductos eyaculadores (OCE) desde hace muchos años ha sido estudiada y tratada como una posible causa de eyaculación dolorosa. Recién en la última década y con el desarrollo de la ecografía transrectal, se le ha tomado en cuenta como posible etiología de esterilidad.

Si bien es un cuadro poco frecuente, tiene la importancia de ser una de las causas tratables de esterilidad masculina, siendo su frecuencia entre el 1 y el 5% en pacientes que consultan por azoospermia obstructiva.

El objetivo de este trabajo es presentar un caso de obstrucción de conductos eyaculadores con su metodología diagnóstica y terapéutica.

### CASO CLÍNICO

Paciente de 32 años que consultó por infertilidad primaria de 3 años de evolución, sano sin antecedentes de importancia, al examen físico presentaba fenotipo y desarrollo normal, caracteres sexuales secundarios normales, ausencia de ginecomastia, desarrollo peniano normal, conductos deferentes palpables, testículos de tamaño y consistencia normal y como dato positivo se constató epidídimos dilatados y congestivos.

Se le solicitó perfil hormonal el cual se encontraba dentro de parámetros normales, con un valor de FSH de 4,2 mU/ml. (VN 1-8).

Espermogramas repetidos evidenciaron volumen eyaculatorio disminuido (menor de 0,5 ml) y oligozoospermia severa (recuento espermático menor de 100.000 espermatozoides/ml).

El cariotipo por bandeado fue normal (46 XY).

Dadas las características antes mencionadas (bajo volumen eyaculatorio y concentración espermática, con trofismo testicular y FSH sérica normales), se plantearon como diagnósticos presuntivos en primera instancia: retroeyaculación u obstrucción de conductos eyaculadores.

Se solicitó un estudio de recuperación de espermatozoides en orina post eyaculado, que fue negativa.

Con mayor sospecha de obstrucción de conductos eyaculadores, se realizó una ecografía transrectal.

La ecografía transrectal mostró vejiga con buena repleción, próstata de tamaño normal y formación hipoeoica central que podría corresponder a quiste de línea media prostática, posible causa de obstrucción de conductos eyaculadores (Figura 1).

Ante la fuerte sospecha de obstrucción de conductos eyaculadores, se planteó efectuar bajo anestesia general deferentovesiculografía (DVG) y eventual resección transuretral del verumontanum, con guía ecográfica transrectal.

Hospital Italiano de Buenos Aires.  
Servicio de Urología.

<sup>1</sup> Servicio de Urología.

<sup>2</sup> Servicio de Diagnóstico por Imágenes del Hospital Italiano de Buenos Aires, Argentina.

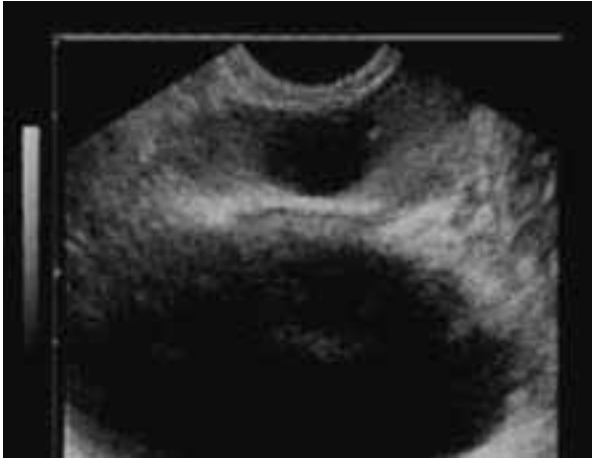


Figura 1. Ecografía transrectal, constatándose quiste de línea media prostática.

## TRATAMIENTO

Con el paciente en posición de litotomía (Figura 2), se realizó una uretrrocistoscopia y una ecografía prostática transrectal, la primera para la evaluación anatómica de la uretra, el tamaño prostático, la identificación del esfínter, del cuello vesical y elevación o no del verumontanun, la segunda para constatar el tamaño y ubicación de las vesículas seminales, del quiste y la distancia que lo separa de la uretra prostática, lo que permitiría anticipar si podría ser resecado o no.

La cistoscopia mostró esfínter tónico, próstata no adenomatosa, cuello vesical indemne y verumontanun sobre elevado (Figura 3).

La ecografía transrectal evidenció vesículas seminales dilatadas, quiste de línea media prostática de 23 mm

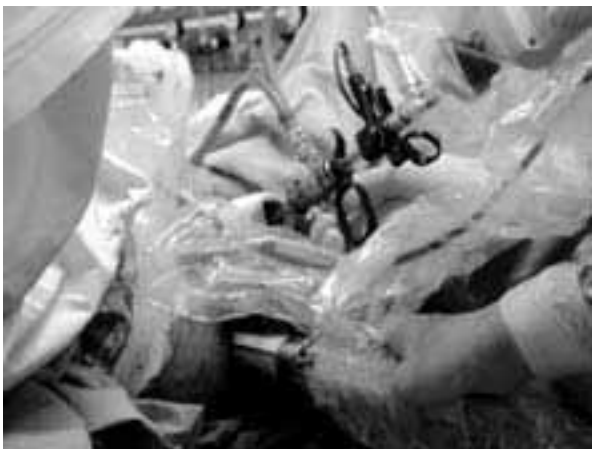

Figura 2. Posición de litotomía.

y una separación entre la uretra prostática y el quiste de 6 mm (Figura 4).

Luego se realizó la deferentovesiculografía por punción transrectal de las vesículas seminales (VS), para lo cual se utilizó una aguja 22 G inyectándose medio de contraste con azul de metileno con el objeto de su mejor observación a través del cistoscopio (Figura 5).

La VS derecha se observó dilatada y en relación directa con el quiste, sin evidenciar pasaje de medio de contraste a vejiga, lo que constató la obstrucción (Figura 6).

En tanto la VS izquierda se evidenció menos dilatada, sin relación con el quiste de línea media y con escaso pasaje de medio de contraste, lo cual fue confirmado por visión cistoscópica (Figura 7).

Con estos hallazgos se confirmó la obstrucción total de conducto eyaculador derecho y parcial izquierdo y

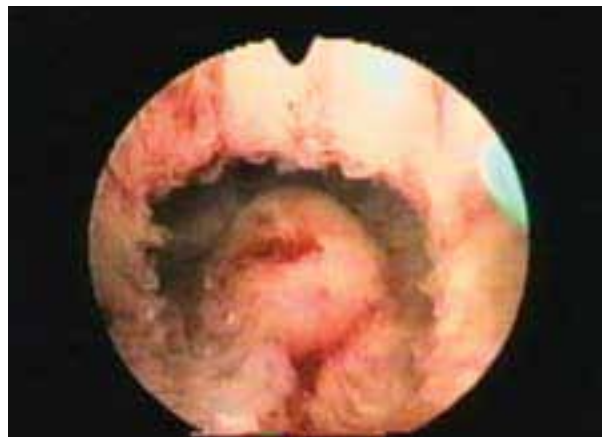


Figura 3. Verumontanun sobre elevado, visión cistoscópica.

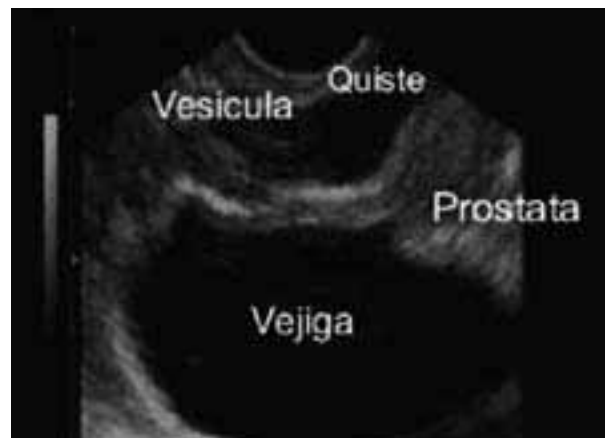

Figura 4. Ecografía prostática transrectal.



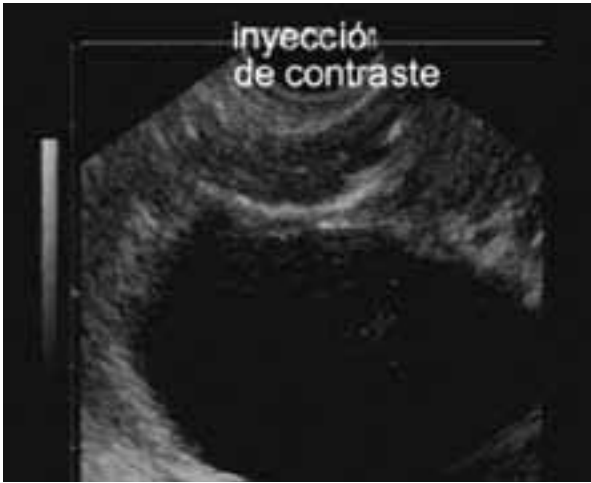

Figura 5. Punción de VS derecha por vía transrectal.

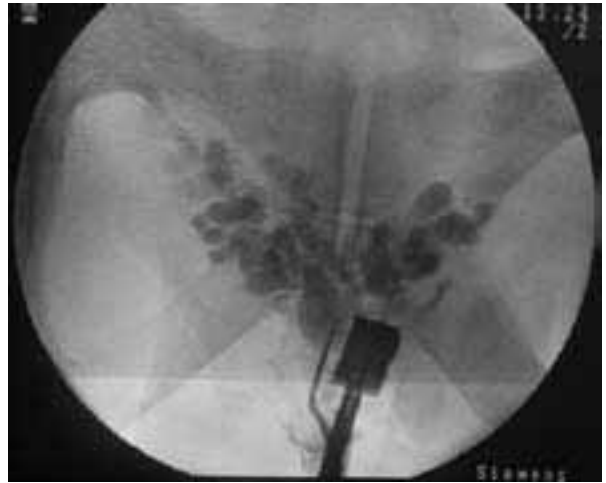


Figura 7. DVG que muestra VS y en relación directa izquierda sin comunicación con el quiste.

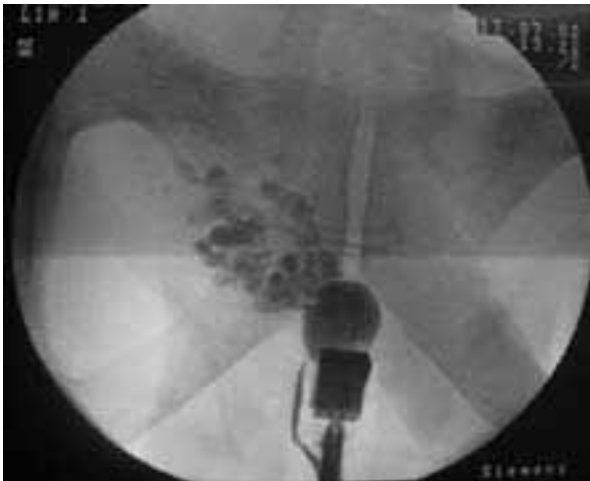

Figura 6. DVG que muestra VS derecha dilatada con quiste prostático.

ante este diagnóstico se decidió la resección del verumontanun.

La resección se realizó con un resectoscopio de 24 Fr. Se prefirió la utilización del corte y sólo se utilizó la coagulación para el sangrado puntual, ya que ésta última podría favorecer la retracción del destechamiento (Figura 8).

La ecografía transrectal intraoperatoria mostró la comunicación entre el quiste de línea media y la uretra prostática (Figura 9).

Finalizado el procedimiento quirúrgico se realizó nuevamente la deferentovesiculografía por punción de ambas vesículas seminales para verificar la desobstruc-

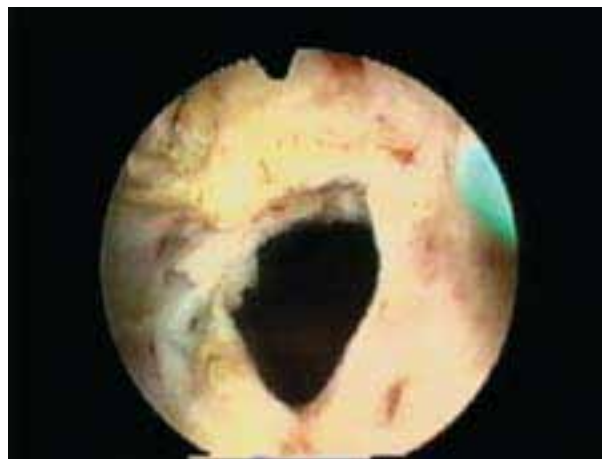
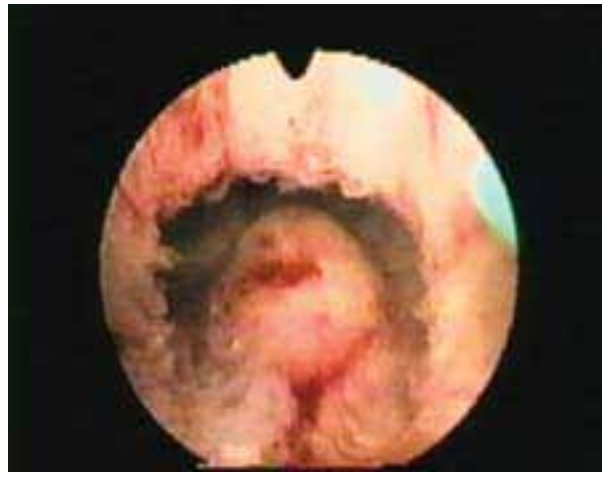
Figura 8. Imagen pre y post resección, véase Verumontanun y el destechamiento del quiste del conducto eyaculador y la desembocadura de conducto eyaculador izquierdo.

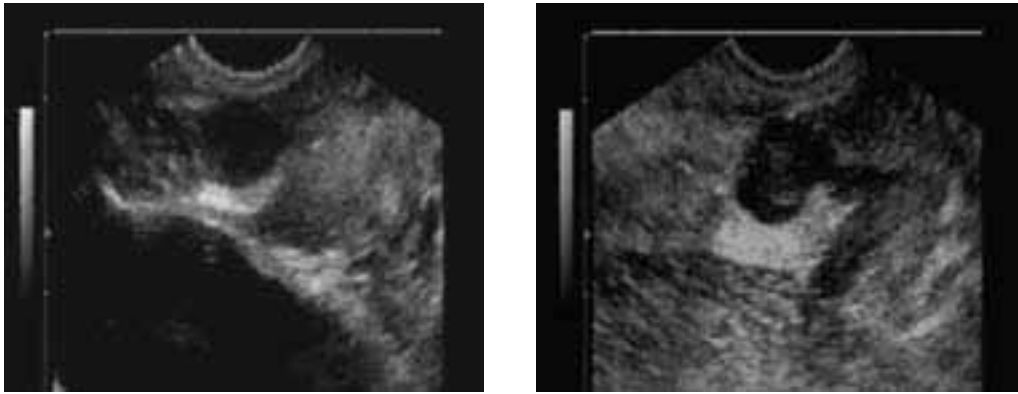


Figura 9. Ecografía transrectal pre y post resección, se puede constatar comunicación entre la uretra y el quiste.

ción de la vía espermática y evidenciado por el pasaje de medio de contraste a vejiga.

Se confirmó que el quiste de línea media prostática era dependiente del conducto eyaculador derecho, el cual producía una obstrucción parcial del conducto eyaculador izquierdo por compresión.

Luego de la cirugía, el paciente permaneció internado por 24 horas con sonda vesical 18 Fr.

Se retiró de alta sin sonda y con micción espontánea.

A la semana el paciente comenzó con relaciones sexuales constatando aumento del volumen eyaculatorio.

El espermograma a los 30 días mostró un volumen eyaculatorio de 2,8 ml, una concentración espermática de 37 millones/ml, una movilidad de 17% grado A (rápidos), 20% grado B (lentos) y 4% grado C (*in situ*), la morfología según criterio estricto de Kruger fue de 7%, logrando el embarazo a los 5 meses postoperatorio.

## DISCUSIÓN

La OCE, aunque poco frecuente, siempre debe ser sospechada en aquellos pacientes con hipospermia asociada o no con oligozoospermia y/o azoospermia en una causa tratable de infertilidad masculina.<sup>1-5</sup>

Cabe señalar que el eyaculado normal está compuesto por secreciones testiculares, epididimarias, de las vesículas seminales, de la próstata y las glándulas periuretrales, siendo el mayor volumen (aproximadamente el 75%) aportado por las vesículas seminales.

Al obstruirse los conductos eyaculadores en forma bilateral el semen no tendrá aporte de los productos de las vesículas seminales ni de los deferentes, presentando sólo aporte prostático, el cual se expresa con volumen eyaculatorio reducido (menos de 1 ml), pH ácido, fructosa disminuida o ausente, con azoospermia. Sin

embargo, existen cuadros de obstrucción unilateral o si la obstrucción es parcial en donde estos parámetros no son tan evidentes, presentándose poca movilidad espermática u oligozoospermia.<sup>2-5</sup>

La etiología y el nivel de obstrucción pueden ser variados. Las causas congénitas incluyen atresia o estenosis de conductos eyaculadores y quistes de conductos mullerianos o de Wolf. Las causas adquiridas pueden ser litiasis de los conductos eyaculadores, cicatrización post infección o post cirugía. Además de la obstrucción física, puede haber una obstrucción funcional, dado por el bloqueo de la funcionalidad del músculo de la vesícula seminal o del conducto eyaculador por algún medicamento o por lesión de los nervios que inervan esa región.<sup>1-4,5</sup>

La patología obstructiva prostática que engloba el término "quistes de línea media prostática" comprende a todos los quistes dependientes del parénquima prostático, de los conductos eyaculadores, de utrículo, de vesículas seminales, quistes de retención y mullerianos.

La incidencia de utrículos prostáticos dilatados oscila entre el 11 al 14% en presencia de hipospadias o estados intersexuales, siendo mayor al 50% cuando existe una hipospadias perineal. Generalmente se asocian con anomalías en los genitales y se diagnostican en pacientes jóvenes; son de gran tamaño y de forma vesicular o tubular; frecuentemente se comunican con la uretra prostática y han sido denominados quistes de utrículo o vagina masculinus.

Los quistes del conducto mulleriano son redondos, no comunican con la uretra prostática y son diagnosticados en adultos con genitales externos normales. La incidencia oscila entre el 5%, en varones a los que se practica una ecografía transrectal para el diagnóstico del

adenocarcinoma prostático, al 17% en varones infértiles en los que el análisis de semen arroja la sospecha de posible obstrucción de los conductos eyaculadores.<sup>3</sup>

De modo que no son raros y puesto que están presentes frecuentemente, pero latentes en pacientes asintomáticos o poco sintomáticos, resulta un problema para el urólogo cuando se desarrollan los síntomas.

Los pacientes con OCE pueden presentar diferente sintomatología, tal como hemospermia, dolor perineal, testicular o dolor abdominal bajo, disuria y obstrucción urinaria.

Puede asociarse con historia de prostatitis, vesiculitis o epididimitis.

Ante la sospecha de OCE la ecografía transrectal es el primer método diagnóstico, la misma permite constatar las alteraciones anatómicas indirectas de la obstrucción, tales como dilatación de las vesículas seminales y presencia o no de quistes de línea media, pero no informa si lo comprobado es realmente la posible causa de obstrucción.

La ecografía transrectal es un procedimiento que presenta como ventaja la repetibilidad y como desventaja que es invasivo y operador dependiente.<sup>1-5-6</sup>

Actualmente para este momento diagnóstico, además de la ecografía transrectal, se puede emplear la resonancia magnética nuclear con foco en vesículas seminales, sin necesitar la utilización de bobina endorrectal, teniendo como ventajas que no es un procedimiento operador dependiente ni invasivo, lo que favorece la aceptabilidad por parte de los pacientes.

Continuando con el diagnóstico, el procedimiento que confirmará la obstrucción y el nivel de la misma, será la deferentovesiculografía, que continúa siendo el "Gold Standard"<sup>1-4-5</sup>. La DVG se puede realizar por punción de los conductos deferentes a cielo abierto, para lo cual se procede a la disección del conducto deferente a nivel escrotal, se lo canaliza con una aguja tipo Abbocath N 24 fr., y se inyecta medio de contraste bajo visión radioscópica.

Otra forma de realizar la DVG, como en este caso, es por punción transrectal de las vesículas seminales con guía ecográfica, para lo cual se utiliza una aguja Chivas de 22 G montada en un portaagujas que encastra en el transductor endorrectal, permitiendo guiar con precisión a la misma hacia las vesículas seminales. La DVG por punción transrectal tiene como eventual complicación la contaminación de la vía espermática por la flora endorrectal, lo que aumenta su potencial de complicaciones infecciosas en aquellas vías espermáticas que no podrán ser desobstruidas.<sup>1-4-5-6</sup>

El signo patognomónico de obstrucción es la ausencia de medio de contraste en vejiga.

Ya que la DVG es bajo anestesia general, siempre se

debe realizar para diagnóstico, pero con la posibilidad de implementar la resección del verumontanum, en el mismo acto operatorio.

Previamente a la resección, se realiza una cistoscopia para evaluar las diferentes estructuras anatómicas. Como sabemos en estos pacientes no existe hiperplasia prostática, por lo tanto la distancia veru-cuello es muy pequeña, debiendo tener mucho cuidado al momento de la resección de no dañar estructuras tales como el esfínter y/o el cuello vesical.

Para la resección se utiliza resectoscopia de 24 fr., preferimos siempre la utilización de corte antes que coagulación, ya que ésta podría favorecer la retracción de la neoboca.

La coagulación sólo la utilizamos para el sangrado puntual.<sup>3-5</sup>

La implementación de la ecografía transrectal durante todo el procedimiento quirúrgico permite una mejor orientación tanto previo a la resección y durante la misma, lo que favorece el control en tiempo real de la dirección y de la distancia entre la uretra y el quiste, permitiendo un destechamiento más directo y con menor tamaño de boca, evitando el reflujo urinario a la vía seminal, posible causa de procesos inflamatorios testiculares y epididimarios.

Con respecto a la mejoría en los parámetros seminales y al logro del embarazo en forma global, y no teniendo en cuenta la etiología de la obstrucción, el porcentaje de éxito luego de la resección transuretral es del 61 y del 30% respectivamente.

*Netto y col.* dividen a la obstrucción de conductos eyaculadores según su etiología, en dos grupos, uno secundario a causas congénitas (quistes de *Muller* y de *Wolf*) y el otro en aquellos causados por patología adquirida. El primer grupo tiene un porcentaje de embarazo luego de la resección del 66%, mientras que en el segundo grupo es de 37,5%.<sup>4</sup>

Otros autores refieren que en aquellos pacientes con quiste de línea media la mejoría seminal es del 87,5%, con una tasa de embarazo del 43,8%.<sup>5-6</sup>

Por lo tanto, los pacientes con patología obstructiva congénita y en especial aquellos con quiste de línea media prostática, tienen mayores porcentajes en la mejoría de sus parámetros seminales y de lograr el embarazo en forma natural luego de la resección transuretral.

En nuestra experiencia en el *Hospital Italiano*, sobre una serie de 13 pacientes con sospecha de OCE, de los cuales 6 eran azoospermicos y 7 oligozoospermicos, 4 de éstos tenían quiste de línea media, 2 estenosis bilateral de eyaculadores, 3 obstrucción unilateral de un eyaculador, cuya dilatación comprimía la otra vía espermática, 2 agenesia distal de eyaculadores (asociada con enferme-

dad de fibrosis quística) y en 2 pacientes se determinó hipoquinesia de las vesículas seminales que ocasionaban una obstrucción funcional.

La resección se pudo realizar en 9 casos (los 4 pacientes que no fueron resecados fueron: 2 pacientes con agenesia distal de eyaculadores y 2 con hipoquinesia de las vesículas seminales), lográndose en todos un incremento del volumen eyaculatorio, mejorando la concentración espermática en 8 (88%), de los cuales 7 (77%) lograron el embarazo en forma natural y el otro paciente lo consiguió con una técnica de reproducción asistida, ya que presentaba un factor testicular asociado.

La obstrucción de conductos eyaculadores es una causa tratable de esterilidad masculina que debe ser sospechada en todo hombre con volumen eyaculatorio bajo. El tratamiento quirúrgico permite revertir una causa de infertilidad masculina, lográndose una marcada mejoría espermática y una excelente tasa de embarazo.

## BIBLIOGRAFÍA

1. Paick J., Kim S., Kim S.W.: Ejaculatory duct obstruction in infertile men. *Br. J. Urol.* 85: 720-72. 2000.
2. Beiswanger J., Deaton J, Jarow J.: Partial ejaculatory duct obstruction causing early demise of sperm. *Urol.* 51:125-127, 1998.
3. Nagler H, Rotman M, Zoltan E.: The natural history of partial ejaculatory duct obstruction. *J. Urol.* 167: 253-254, 2002.
4. Netto jr. NR, Esteves SC, Neves PA.: Transurethral resection of partially obstructed ejaculatory ducts: Seminal parameters and pregnancy outcomes according to de etiology of obstruction. *J. Urol.* 159: 2048-205, 1998.
5. Paick JS: Transurethral resection of the ejaculatory duct. *International Int. J. Urol.* 7: S42-S47, 2000.
6. Popken G, Wetterauer U, Schultze-Seemann W, Deckart A.: Transurethral resection of cystic and non-cystic ejaculatory duct obstructions. *Int. J. Andrology*, 21:196-200, 1998.

# Siringocele de Cowper

## Cowper's syringocele

Dres. Dellavedova, Tristán;  
Olmedo, José Javier;  
Ruiz, Patricia;  
Minuzzi, Gustavo.

### INTRODUCCIÓN

Las glándulas de *Cowper* o bulbouretrales están localizadas por debajo la próstata en el compartimiento perineal profundo, a cada lado de la uretra membranosa y desembocan en la uretra bulbar. Fueron descritas por *William Cowper* en 1698 y su función, en conjunto con las glándulas periuretrales o de *Littre* es la lubricación uretral, la secreción de glicoproteínas, incluido el PSA y contribuyen a la composición del plasma seminal.<sup>1,2</sup> Estas glándulas pueden ser afectadas por patología inflamatoria, neoplásica, litiásica o quística.<sup>2</sup>

El siringocele de *Cowper* es una dilatación quística del conducto de las glándulas de *Cowper*. Etimológicamente viene del griego *isyringosí*, que significa tubo y *ícelei*, dilatación. Fue descrito por primera vez por *Max Maizels* en 1983, quien publicó 8 casos de niños con esta patología.<sup>3</sup> Puede ser de origen congénito, –quiste de retención de la porción intrauretral del conducto– o adquirido, por inflamación, infección o trauma. En general, se presenta en niños o adultos jóvenes, puede ser asintomático o manifestarse con síntomas obstructivos o irritativos.<sup>4</sup>

*Maizels* clasificó a esta patología en 4 tipos: siringocele simple, imperforado, perforado y roto.<sup>3</sup> Esta distinción morfológica es difícil de establecer en algunos casos, por lo que *Bevers* propone simplificar la clasificación de acuerdo con la presentación clínica en siringocele abierto, caracterizado por goteo postmiccional y cerrado, con síntomas obstructivos.<sup>5</sup>

El diagnóstico diferencial se plantea con infección urinaria, falsa vía uretral, estenosis uretral, hiperplasia prostática benigna, divertículo uretral,<sup>5</sup> fístula o duplicación uretral.<sup>2</sup>

El manejo de los siringoceles asintomáticos y pequeños es conservador<sup>6</sup> y del resto es quirúrgico.<sup>3</sup>

### CASO CLÍNICO

Varón de 26 años que consulta por disminución del calibre miccional de 2 meses de evolución, medicado con alfabloqueantes –sin mejoría– requiriendo maniobra de *Valsalva* para orinar al momento de la consulta. Se agrega ulteriormente dolor en la raíz del pene.

El examen físico de abdomen y genitales fue normal. El tacto rectal evidenció una tumoración renitente que comprimía la cara anterior del recto. El urocultivo fue negativo y por ecografía se demostró residuo post miccional de 180 cc.

Se realizó uretrocistografía retrógrada y miccional, cistoscopia flexible, ecografía transrectal y RMN, arribando al diagnóstico de siringocele de *Cowper*, variedad

imperforada de *Maizels* y cerrada de *Bevers* (Figuras 1, 2 y 3).

Se efectuó destechamiento endoscópico de la lesión, sin complicaciones postoperatorias, con remisión de los síntomas obstructivos, con buena evolución post operatoria, persistiendo el goteo post miccional (Figura 4).

## DISCUSIÓN

El siringocele de *Cowper* es una patología infrecuente que se presenta en neonatos, niños y adultos jóvenes.<sup>7</sup> Clínicamente puede manifestarse con goteo post miccional, frecuencia, urgencia, infecciones urinarias recurrentes, dolor uretral, hematuria, o secreción uretral. Se ha reportado como presentación inusual, un caso de litiasis dentro del siringocele.<sup>8</sup> El diagnóstico puede ser incidental, especialmente en niños.<sup>6</sup> En este grupo

etario, se ha detectado la asociación con estenosis uretral congénita o collar de *Cobbi*<sup>6</sup>, no resultando claro si es común el origen congénito de ambas patologías o si la dilatación es secundaria a la disminución del calibre uretral.<sup>9</sup>

Los métodos diagnósticos más útiles para esta patología son la uretrocistoscopia, que muestra uno o dos orificios distales al esfínter externo a ambos lados de la línea media, o la protrusión proximal al esfínter a la luz uretral y la uretrocistografía.<sup>10</sup> *Selli* propone cuatro criterios diagnósticos radiológicos<sup>10</sup>:

- Paralelismo con la uretra.
- Límite superior no supera el diafragma urogenital.
- Forma tubular.
- Posición del orificio en faz ventral de uretra bulbar.

La ecografía transrectal o perineal también puede ser incluida para el diagnóstico.<sup>11</sup>

El manejo es conservador en siringoceles asintomáticos y pequeños<sup>10</sup> y quirúrgico en los de mayor tamaño y/o sintomáticos.<sup>3</sup> En niños, aún en aquellos sintomáticos, prevalece el manejo conservador, dejando la cirugía sólo para los casos con obstrucción.<sup>7,12</sup> El destechamiento endoscópico o marsupialización con ansa de elec-

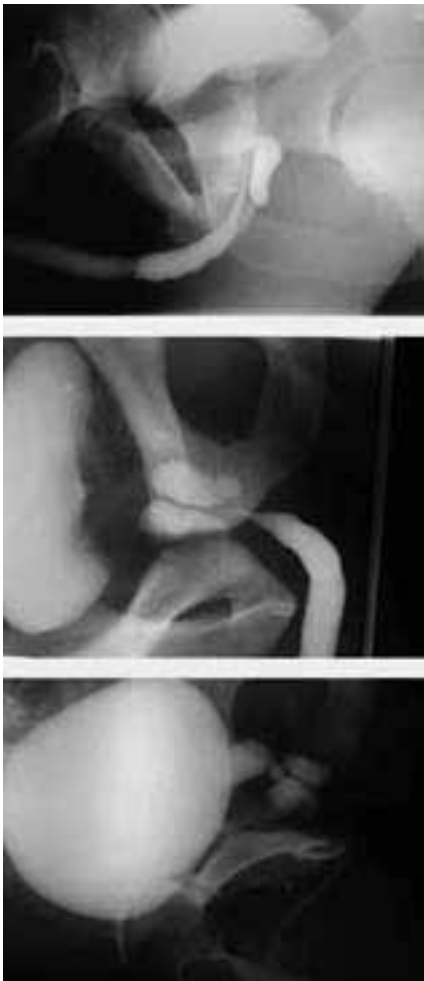

Figura 1.

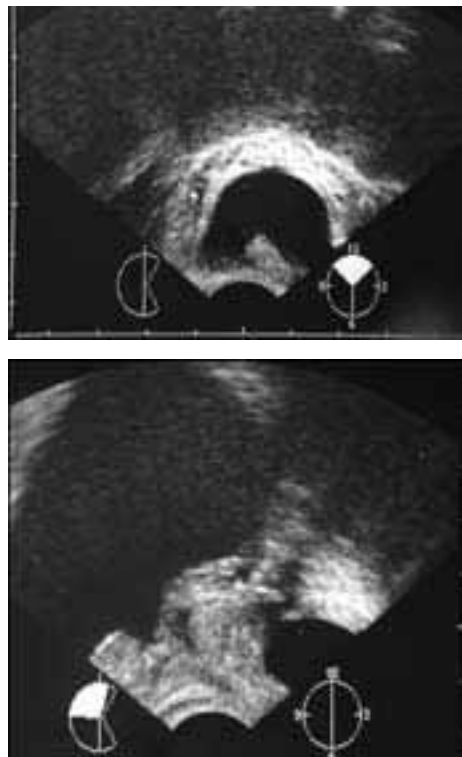


Figura 2.

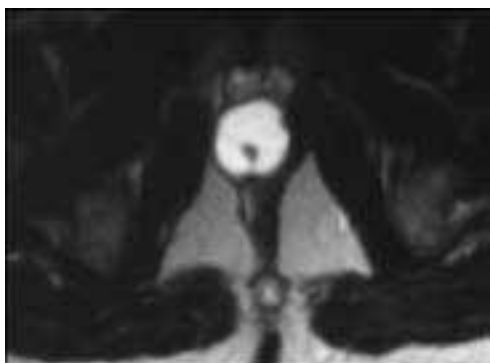
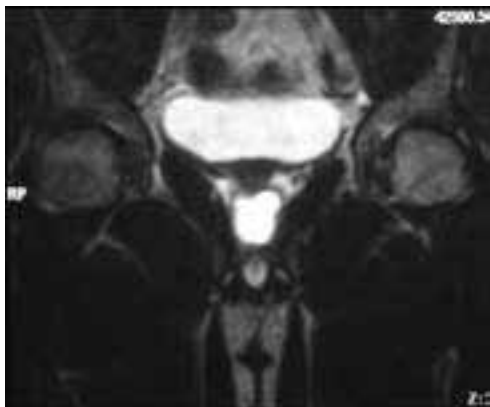
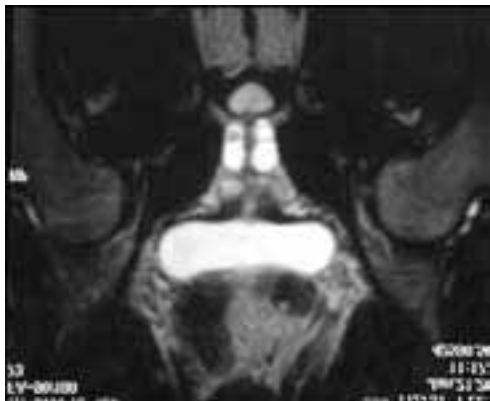
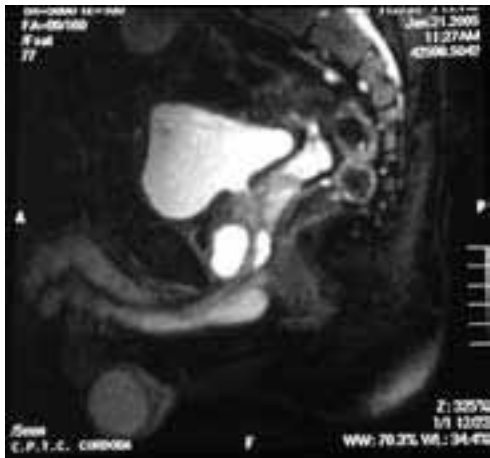
Figura 3.

trocoagulación o con ansa fría es el tratamiento menos invasivo. De esta manera, se comunica toda la cavidad del quiste con la luz uretral resolviendo la infección y la hematuria; sin embargo, como advirtió *Maizels*<sup>3</sup> los síntomas de vaciado pueden persistir. La uretroplastia abierta por vía perineal, además de drenar la obstrucción, devuelve a la uretra su calibre normal.<sup>13</sup>

Para concluir, el siringocele de *Cowper* es una patología subdiagnosticada que debe ser considerada en niños o adultos jóvenes que presenten síntomas obstructivos, irritativos o hematuria.

## BIBLIOGRAFÍA

1. Tanagho EA.: Anatomía del tracto urinario inferior. *Campbell Urología*, 6<sup>a</sup> Edición, Tomo 1 pág. 52.
2. Pedron P, Traxer O, Haab F y col.: Cowper's gland: anatomic, physiological and pathological aspects. *Prog Urol* 7(4):563-569;1997.

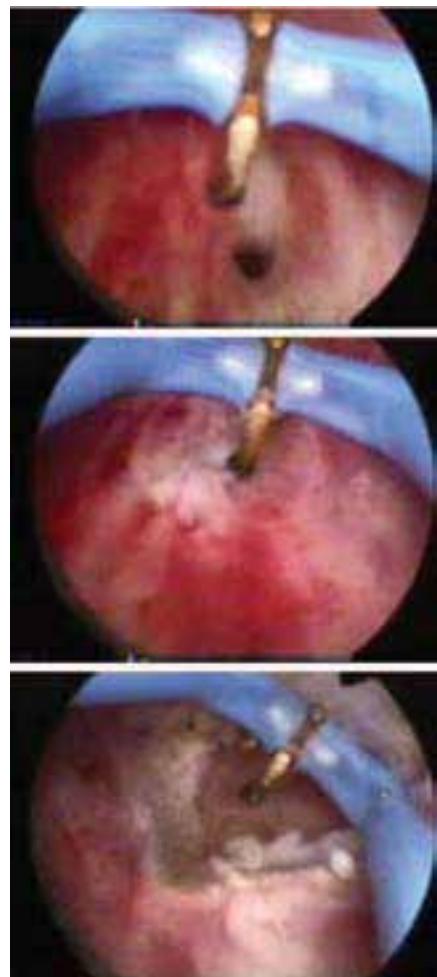


Figura 4.

3. Maizels M, Stephens FD, King LR y cols.: Cowper's syringocele: a classification of dilatations of Cowper's gland duct based upon clinical characteristics of 8 boys. *J Urol* 129 (1):111;1983.
4. Ghadouane M, Alami M, Kasmaoui EH y cols.: Syringocele; à propos de 2 cas. *Progress en Urologie* 11: 354; 2001.
5. Bevers RFM, Abbekerk EM, Boon TA.: Cowper's syringocele: symptoms, classification and treatment of an unappreciated problem. *J. Urol* 163(3):782;2000.
6. Richter S, Shalev M, Nissenkorn I.: Late appearance of Cowper's syringocele. *J Urol* 160:128;1998.
7. Campobasso P, Schieven E, Fernandes EC.: Cowper's syringocele: an analysis of 15 consecutive cases. *Arc Dis Child* 75(1):71-73;1996.
8. Mutlu N, Culha M, Mutlu B.: Cobb's collar and syringocele with stone. *Int J Clin Pract* 52(5):352-353;1998.
9. Dewan PA.: A study of the relationship between syringoceles and Cobb's collar. *Eur Urol* 30:119;1996.
10. Selli C, Nesi G, Pellegrini G y cols. Cowper's gland duct cyst in an adult male, radiological and clinical aspects. *J Urol and Nephrol* 31:313;1997.
11. Pinos Paul M, Lozano Urnuela F, de Pablo Cardenas A. Syringocele of the Cowper's gland. *Arch Esp Urol* 54 (4):381-383;2001.
12. Campobasso P, Schieven E, Sica F. Cowper's syringocele in children: report of ten cases. *Minerva Pediatr* 47(7):297-302;1995.
13. Redman JF, Rountree GA.: Pronounced dilatation of Cowper's gland duct manifested as perineal mass. A recommendation for management. *J Urol* 139:87;1988.

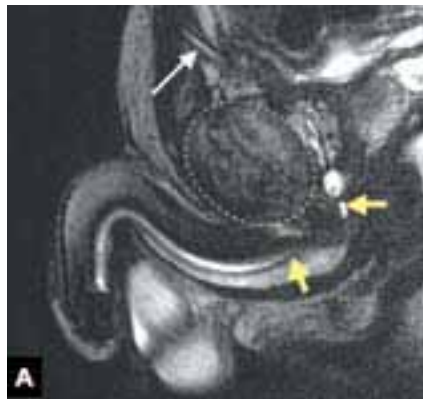

## Traumatismo de pelvis

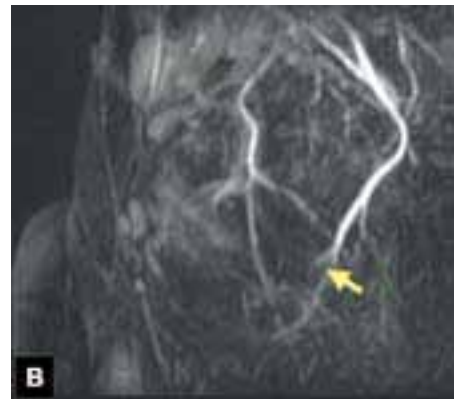### Pelvic trauma

Dres. Ocantos, Jorge A.<sup>1</sup>;  
Pietrani, Marcelo<sup>1</sup>;  
Giúdice, Carlos<sup>2</sup>;  
Favre, Gabriel<sup>2</sup>.

Paciente masculino de 17 años con antecedente de traumatismo de pelvis que le ocasionó una lesión uretral e impotencia postraumática. En este estudio de RMI de pelvis con Angiorresonancia se intenta simplificar, al poder evaluar en un solo estudio, la lesión uretral, el desplazamiento óseo y el sistema vascular.



**Figura A.** Secuencia T2: Plano mediosagital: Luxación posterior de la sínfisis púbica (línea punteada), con desplazamiento posterior de la próstata. Extremos de los cabos uretrales, distal distendido en forma retrógrada y proximal con pequeña colección limitada vecina (flechas). Talla vesical (flecha larga).



**Figura B.** Angiorresonancia. En plano para-sagital izquierdo, se observa la arteria pudenda con flujo distal en rama bulbar y la amputación (flecha) de las ramas cavernosa y dorsal.

<sup>1</sup> Especialista en Diagnóstico por Imágenes.

<sup>2</sup> Hospital Italiano de Buenos Aires, Argentina.

## Ureteritis quística

### Cistic ureteritis

Dr. Claudio Ariel Koren.

Paciente de 70 años que consulta por hematuria intermitente. Se realiza ecografía y cistoscopia que fueron normales. Se solicita urograma excretor donde se halla imagen de falta de relleno en uréter izquierdo en un sistema doble incompleto. Por ureteroscopia se halla formación sobrelevada de bordes netos y contenido claro (imagen quística), se toma biopsia que informa ureteritis quística. Se trata con antiinflamatorios y corticoides con buena respuesta al tratamiento.

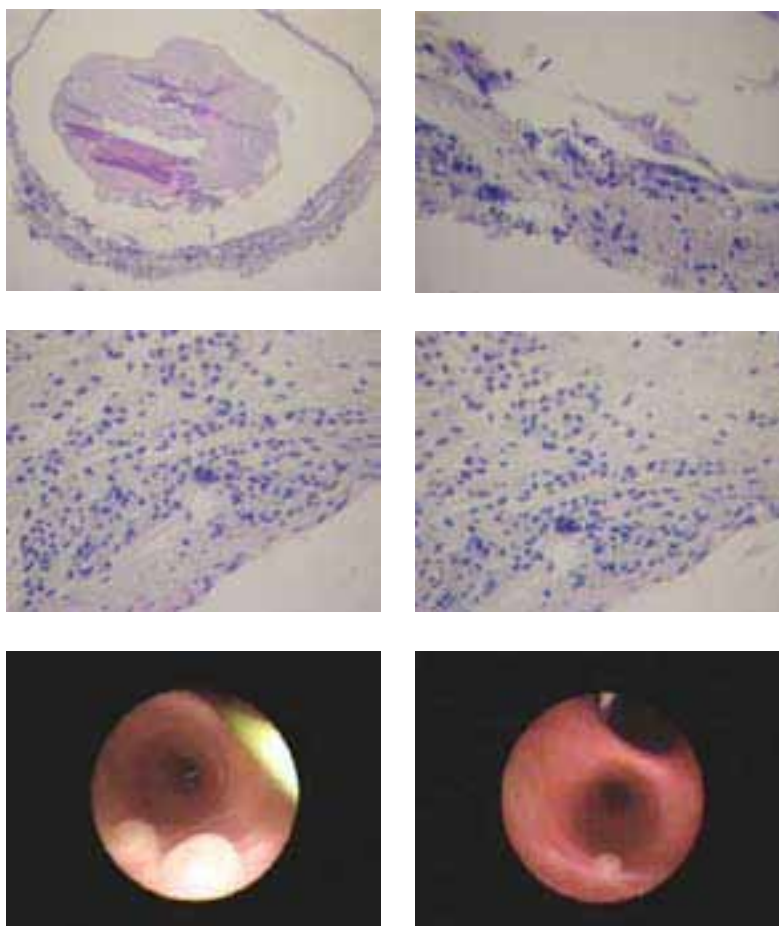


Figura 1.

Servicio de Urología del Complejo  
Churruca-Visca, Buenos Aires,  
Argentina.

## Comentario de trabajos

---

**Seguridad y eficacia del mini-margen en la cirugía conservadora de los carcinomas de células renales de 4 cm o menos.**

Safety and efficacy of mini-margin nephron-sparing surgery for renal cell carcinoma 4 cm or less

Quan-lin Li; Liang Cheng; Hong-wei Guan; Yue Zhang; Fa-peng Wang y Xi-shuang Song.

*Urology* 71: 924-927, 2008.

**Objetivos:** Establecer si la cirugía conservadora (CC) con mini-margen es clínicamente segura y efectiva para el tratamiento del carcinoma de células renales (CCR) de 4 cm o menos, con riñón contralateral sano.

**Métodos:** Desde 1998 hasta 2006 un total de 115 pacientes con CCR esporádicos confirmados por examen histopatológico de 4 cm o menos (estadio T1a) y con riñón contralateral sano, fueron tratados con CC empleando un mini-margen de menos de 5 mm. La evaluación del margen fue realizada mediante biopsias por congelación y por examen diferido mediante la inclusión en parafina. Los pacientes fueron seguidos en el tiempo y los datos analizados.

**Resultados:** La media y mediana del diámetro tumoral fueron de 3,3 cm y 3,5 cm (rango entre 1 y 4 cm). Ninguno de los pacientes presentó un margen positivo, ya sea en la congelación o en el estudio diferido. La media del grosor del margen fue de 2,2 mm (mediana de 2 mm y rango entre 0 y 6 mm). De los 115 pacientes evaluados, 114 (99,1%) tenían márgenes de 5 mm o menos, 97 (84,3%) presentaron márgenes de 3 mm o menos y 26 (22,6%) tenían un margen de 0 mm. Con una media de seguimiento de 65 meses (mediana 66, rango 9-105) todos los pacientes se encontraron vivos. No se detectaron metástasis a distancia. Se detectó una recurrencia local en 1 caso (0,9%), pero en otro sitio del riñón operado. No hubo casos de complicaciones mayores, tales como hemorragia o fistulas urinarias que requirieran una re-operación. Considerando sólo los 97 casos que tuvieron un seguimiento de más de 3 años, el promedio y la media de seguimiento fue de 73 y 69 meses (rango entre 37 y 105) respectivamente. Todos los 97 pacientes estaban vivos y sin evidencia de enfermedad en la última visita registrada.

**Conclusiones:** Los resultados de nuestro estudio muestran que la cirugía conservadora con mini-margen es un abordaje seguro y eficaz para el tratamiento de los CCR de 4 cm o menos.

### COMENTARIO

Los autores describen su experiencia empleando lo que ellos denominan un mini-margen (5 mm o menos) de tejido renal sano al abordar los carcinomas renales de menos de 4 cm (estadio T1a). Si bien no figura en el resumen, está bien expresado en el trabajo que desde hace ya muchos años se ha establecido que el margen de tejido sano, que en otros tiempos se "exigía" para que una cirugía renal conservadora fuese oncológicamente aceptable, no tiene hoy ya razón de ser. En este sentido los trabajos de Piper y col.<sup>1</sup> en 2001 y Sutherland y Resnick<sup>2</sup> en 2002 fueron pioneros en demostrar este punto. El concepto actual es que no debe quedar tejido tumoral viable en el sitio

de la exéresis, ya sea ésta una enucleación simple, una enucleación extracapsular, una nefrectomía parcial o una resección en cuña. Siguiendo este precepto, cualquier cirugía renal conservadora será igualmente efectiva en términos de lograr un resultado oncológicamente satisfactorio.

En la serie presentada por los autores, el 22,6% de los pacientes tuvieron un margen de 0 mm y sin embargo ninguno recurrió. La única recurrencia local ocurrió en un paciente a quien se le había realizado una nefrectomía parcial 32 meses antes y la recurrencia fue en el polo opuesto al operado. Sin duda se trató de una recurrencia por multifocalidad. A dicho paciente se le realizó una nefrectomía radical (a pedido del paciente) y al momento de redactar el trabajo se hallaba libre de enfermedad.

Otro aspecto importante a considerar es el hecho de que no siempre un margen positivo es sinónimo de recurrencia tumoral. A veces el margen positivo no es tal y su aparente presencia se debe sólo a un artefacto en la manipulación del preparado histológico o a una ruptura de la cápsula renal durante la extracción de la pieza. En un trabajo presentado por *Kwon y col* en 2007<sup>3</sup> de 770 pacientes sometidos a nefrectomía parcial abierta tuvieron 57 (7%) con márgenes positivos en el examen histopatológico definitivo. De éstos, sólo 2 pacientes evidenciaron una recurrencia local (4%). En un estudio publicado por nuestro grupo sobre enucleación simple, 2 pacientes tuvieron márgenes positivos y no recurrieron en su enfermedad con más de 5 años de seguimiento. En dicha publicación propusimos que el tratamiento del lecho con hemostáticos (haz de *Argón*) también desempeñaría un papel de importancia en la eliminación de las células neoplásicas residuales<sup>4</sup>.

Resulta curioso el detalle de que los autores “obligan” a todos los pacientes operados a un estricto reposo absoluto en cama por el término de 2 semanas (?).

En síntesis, el presente trabajo es una evidencia científica más que apoya la eliminación de la necesidad de contar con un margen determinado de tejido sano. Lo que sí es imprescindible es que no quede tejido neoplásico viable.

DR. GUILLERMO GUEGLIO

*Subjefe, Servicio de Urología, Hospital Italiano de Buenos Aires.*

## BIBLIOGRAFÍA

1. Piper, N; Bischoff, J; Magee, C. y col.: Is a 1 cm. margin necessary during nephron-sparing surgery for renal cell carcinoma?. *Urology* 58: 849, 2001.
2. Sutherland, S.; Resnik, M.; MacLennan, G. y Goldman, H.: Does the size of the surgical margin in partial nephrectomy for renal cell cancer really matter?. *J Urol* 167: 61, 2002.
3. Kwon, E.O.; Carver, B.; Snyder, M. y col.: Impact of positive surgical margins in patients undergoing partial nephrectomy for renal cortical tumors. *BJU Int* 99: 286-289, 2007.
4. Gueglio, G.; Jurado, A.; Tobía González, I.; González, M.; García Freire, F.; Liyo, J.; Isola, M.; Damia, O. Enucleación simple vs. nefrectomía parcial en el manejo de los tumores renales. *Revista Argentina de Urología*, vol. 73: 31-41, 2008.

**Morbilidad y calidad de vida en pacientes mayores a los que se les realiza conducto ileal o neovejiga ortotópica tras una cistectomía radical por cáncer vesical invasivo**

Morbidity and quality of life in elderly patients receiving ileal conduit or orthotopic neobladder after radical cystectomy for invasive bladder cancer

Filippo Sogni, Maurizio Brausi, Bruno Frea, Carlo Martinengo, Fabrizio Faggiano, Alessandro Tizzani y Paolo Gontero

*Urology 2008 May; 71(5): 919-923.*

**Objetivos:** Los objetivos del estudio fueron evaluar la morbilidad, la sobrevida y la calidad de vida de los pacientes mayores con cáncer vesical invasivo a los que se les realizó una neovejiga ortotópica o un conducto ileal.

**Métodos:** Se revisaron de manera retrospectiva las historias clínicas de 85 pacientes de 75 años de edad o mayores (edad media 78) a los que se les había realizado un conducto ileal (n = 53) o una vejiga ortotópica (n = 32) después de una cistectomía radical en 3 instituciones italianas en el período enero 2000 a septiembre 2004. Se registraron las complicaciones peri y postoperatorias y los datos de sobrevida en el último seguimiento. Se evaluó la calidad de vida en 34 de los 37 pacientes vivos en el momento del análisis mediante el cuestionario de calidad de vida C30 (QLQ-C30) y el módulo del cuestionario de calidad de vida para cáncer de vejiga con invasión del músculo (QLQ-BLM) de la Organización Europea para la Investigación y el Tratamiento del Cáncer (EORTC).

**Resultados:** Varios análisis de regresión demostraron que el estadio afectaba significativamente la sobrevida, mientras que el tipo de derivación urinaria no lo hacía. Los puntajes de estado de salud general (GHS) en el grupo de neovejiga fueron más altos que los del grupo de conducto ileal, pero la diferencia no fue estadísticamente significativa. Los puntajes de todas las escalas de múltiples ítems y las medidas de ítems únicos en los cuestionarios de calidad de vida fueron comparables en los 2 grupos. En general, se observaron tasas de continencia diurna y nocturna del 56% y el 25%, respectivamente, en los pacientes con neovejiga ortotópica.

**Conclusiones:** Los resultados de nuestro análisis retrospectivo sugieren que una neovejiga ortotópica puede ser adecuada para los pacientes mayores sin morbilidad adicional en comparación con un conducto ileal. Ambos tipos de derivación parecen traducirse en puntajes aceptables para la mayoría de los aspectos de calidad de vida, incluidos los síntomas urinarios y la tasa de continencia. Estas cifras pueden resultar útiles en el asesoramiento preoperatorio de pacientes mayores con cáncer de vejiga.

## COMENTARIO

En diferentes estudios ya se ha demostrado que la cistoprostatectomía radical (CPR) puede ser realizada de manera segura en pacientes mayores de 75 años sin comorbilidades asociadas importantes. Sin embargo, pocos trabajos hacen énfasis en la calidad de vida de los pacientes luego de la cirugía, y más aún según el tipo de derivación urinaria elegida.

De manera clásica los conductos ileales son la derivación preferida en hombres de 75 años, mientras que las neovejigas son preferidas en hombres jóvenes y más saludables.

El objetivo de este estudio fue evaluar de forma retrospectiva la morbilidad, y calidad de vida (CDV) en una serie de pacientes mayores de 75 años sometidos a CPR con derivación tipo conducto ileal o neo-vejiga.

Los cuestionarios utilizados fueron el *European Organization for Research and Treatment of Cancer Quality Of Life C30* versión 3.0 (EORTC QLQ- C30) y un módulo asociado específico de cáncer de vejiga músculo invasor (BLM 30).

En cuanto a los resultados del estudio, es claro que la CPR se puede realizar en pa-

cientes añosos correctamente seleccionados. Se observó una mayor tendencia de complicaciones en pacientes sometidos a neovejigas; sin embargo, esto no fue significativo estadísticamente. El tipo de derivación no parece afectar la mortalidad peri-operatoria y más aún el tipo de derivación no impacta en la sobrevida en este estudio. Los pacientes sometidos a derivaciones ortotópicas lograron puntajes más elevados en los cuestionarios globales de salud que aquellos sometidos a conductos ileales.

Los autores llegan a la conclusión de que ambos tipos de derivación urinaria parecen tener resultados similares en cuanto a la CDV, tasa de complicaciones y sobrevida en grupos de similares características.

Creo en lo personal, que es un estudio que abre nuevas perspectivas para el tratamiento de estos pacientes. De todas maneras, es importante tener en cuenta en nuestro medio el contexto donde se realiza este tipo de cirugía, el estadio tumoral y las comorbilidades asociadas en estos pacientes para poder seleccionar el mejor candidato para la mejor derivación.

DR. MARIANO GONZÁLEZ MORALES

*Especialista en Urología*

*Miembro Staff del Centro de Urología (CDU)*

*Director del Centro de Investigaciones Clínicas y Urológicas Ballester (CICUB)*

# Reglamento de publicaciones

---

Los trabajos deberán ser enviados al director del Comité editorial de la Revista Argentina de Urología, Dr. Carlos Ameri.  
Sociedad Argentina de Urología (SAU)  
Tel./fax: (5411) 4963-4336/ 4337 / 8521  
E-mail: sau@sau-net.org

La revista se reserva el derecho de rechazar los originales que no considere apropiados, así como sugerir modificaciones cuando el Comité editorial lo considere necesario.

Los trabajos no deberán haber sido publicados anteriormente ni presentados simultáneamente a otra publicación. Una vez aceptados son propiedad de esta revista y no podrán ser reimpresos sin autorización total o parcialmente.

Se presentará el trabajo original acompañado de dos copias (texto, gráficos e ilustraciones cuando las hubiere) en diskette o CD, aclarando el formato de los mismos.

- **En la 1ª página constará:** Título del trabajo, nombre completo y apellidos de los autores, Institución donde fuera realizado el trabajo, localidad y país. Si desea hacer mención de los cargos que desempeñan los autores, se hará una referencia a pie de página. El primer autor será considerado el autor responsable, por lo cual debe adjuntar dirección, TE, e-mail y fax si los hubiere. El autor responsable será el interlocutor válido entre el Comité editorial y los miembros del trabajo. Los autores son los responsables exclusivos de todas las opiniones, conclusiones y métodos que presenten en sus escritos.
- **La 2ª página** incluirá el resumen del trabajo y palabras clave en castellano y en inglés. El resumen constará de las siguientes partes: **Introducción, Material y Método, Resultados y Conclusiones** y no excederá de las 200 palabras.
- Las secciones del trabajo son las siguientes: **Introducción, Material y Método, Resultados, Discusión, Conclusión.**
- **Referencias Bibliográficas**
  - *Bibliografía de Revistas:* Apellidos e iniciales de todos los autores (a partir de tres autores se añadirá "y cols."), título del trabajo en su idioma original, abreviatura de la revista según patrón internacional, número del volumen, primera página y año.
  - *Bibliografía de Libros:* Apellidos e iniciales de todos los autores, título del libro en su idioma original, páginas, editorial, ciudad y año, en este orden.
- **Figuras.** Se enviarán las figuras por duplicado, en papel (tamaño 9 x 13) o diapositivas. También puede enviarlas en diskette (en formato Tiff con una resolución igual o superior a 300 dpi) pero en ese caso incluya una copia en papel. La revista se reserva el derecho a rechazar las figuras que no considere de calidad o inapropiadas, así como cuando el trabajo incluya un número excesivo de figuras. Las figuras deben estar perfectamente numeradas e identificadas con el título y nombre del autor en el reverso de las mismas, así como sentido en que han de publicarse señaladas con una flecha. Las leyendas de las figuras irán en hoja aparte. No escriba con bolígrafo detrás de las fotografías, pues se estropean.
- **Tablas.** Con su título correspondiente se incluirán separadamente, con numeración independiente de las figuras y en caracteres romanos. Las tablas y gráficos también pueden enviarse en diskette, en formato Tiff con una resolución igual o superior a 300 dpi, pero adjuntando original y dos copias en papel.
- Los casos clínicos deben presentarse en forma concisa, tendrán un máximo de 2 ó 3 ilustraciones y no se acompañan de un abstract inicial, guardando la siguiente estructura: **Introducción, Casos Clínicos, Discusión.** Enviar original y copia de texto y figuras.
- **Revisiones bibliográficas.** El director de la Revista Argentina de Urología elige el tema de la revisión y designa a tal fin un "Editor invitado" que es el único responsable del contenido la misma. El Editor invitado elige los autores que colaboran. Los trabajos monográficos deben cumplir las normas expuestas en los puntos anteriores. Las secciones que componen una revisión bibliográfica son: **Objetivo, Material y Método, Resultados, Conclusión.**
- Las publicaciones presentadas para que sea considerada su publicación que no cumplan con los requisitos explicitados anteriormente serán remitidos al autor responsable para su modificación.

# FICHA DE SUSCRIPCIÓN 2008

**4** NÚMEROS ANUALES

*Revista Argentina de* **UROLOGIA**

Exclusivamente para no socios de la SAU

Enviar ficha de suscripción a:

**SOCIEDAD ARGENTINA DE UROLOGÍA**

Pasaje de la Cárcova 3526, (1172), Buenos Aires, Argentina

IMPORTE DE LA SUSCRIPCIÓN ANUAL

Argentina \$40. Latinoamérica u\$s 80. Otros países u\$s 100.

DIRECCIÓN DE ENVÍO:

Nombre y Apellido: .....

Dirección: ..... Nº: ..... Piso: .....

Código Postal: ..... Provincia: ..... País: .....

Tel: ..... Fax: .....

Especialidad: .....

Departamento: .....

Hospital: .....

Mail: .....

FORMA DE PAGO:

Cheque Nº: ..... Banco: .....

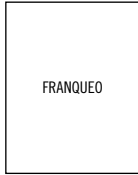Giro Postal Nº: .....

**SAU**

.....  
Firma del Titular







Sr. Director de la  
**REVISTA ARGENTINA DE UROLOGÍA**  
**SOCIEDAD ARGENTINA DE UROLOGÍA**  
Pasaje de la Cárcova 3526, (1172), Buenos Aires, Argentina

DOBLAR

Remitente: .....  
Dirección: .....  
C.P.: ..... Ciudad: .....  
País: .....

DOBLAR